

КЛИНИЧЕСКИЕ РЕКОМЕНДАЦИИ (ПРОТОКОЛЫ ЛЕЧЕНИЯ) ПРИ ДИАГНОЗЕ БОЛЕЗНИ ПЕРИАПИКАЛЬНЫХ ТКАНЕЙ

*Утверждены Постановлением № 18 Совета Ассоциации общественных объединений
«Стоматологическая Ассоциация России» от 30 сентября 2014 года,
актуализированы 02 августа 2018 года*

Клинические рекомендации (протоколы лечения) "Болезни периапикальных тканей" разработаны Московским Государственным медико-стоматологическим университетом им. А.И.Евдокимова Минздрава РФ (Кузьмина Э.М., Максимовский Ю.М., Малый А.Ю., Эктова А.И., Волков А.Г.), Центральным научно-исследовательским институтом стоматологии и челюстно-лицевой хирургии Минздрава РФ (Боровский Е.В., Вагнер В.Д., Смирнова Л.Е.).

I. ОБЛАСТЬ ПРИМЕНЕНИЯ

Клинические рекомендации (протоколы лечения) "Болезни периапикальных тканей" предназначены для применения в системе здравоохранения Российской Федерации.

II. НОРМАТИВНЫЕ ССЫЛКИ

В настоящих Клинических рекомендациях использованы ссылки на следующие документы:

- Постановление Правительства Российской Федерации от 05.11.97 № 1387 «О мерах по стабилизации и развитию здравоохранения и медицинской науки в Российской Федерации» (Собрание законодательства Российской Федерации, 1997, № 46, ст. 5312).
- Приказ Минздравсоцразвития России №1664н от 27 декабря 2011г. Об утверждении номенклатуры медицинских услуг.
- Федеральный закон от 21 ноября 2011г. №323-ФЗ «Об основах охраны здоровья граждан в Российской Федерации» (Собрание законодательства Российской Федерации, 2011, № 48, ст. 6724).

III. ОБОЗНАЧЕНИЯ И СОКРАЩЕНИЯ

В настоящих Клинических рекомендациях используются следующие обозначения и сокращения:

МКБ-10 – Международная статистическая классификация болезней и проблем, связанных со здоровьем Всемирной организации здравоохранения десятого пересмотра.

МКБ-С – Международная классификация стоматологических болезней на основе МКБ-10.

IV. ОБЩИЕ ПОЛОЖЕНИЯ

Клинические рекомендации (протоколы лечения) "Болезни периапикальных тканей" разработаны для решения следующих задач:

- установление единых требований к порядку диагностики и лечения больных с периодонтитом;
- унификация разработок базовых программ обязательного медицинского страхования и оптимизация медицинской помощи больным с периодонтитом;
- обеспечение оптимальных объемов, доступности и качества медицинской помощи, оказываемой пациенту в медицинской организации.

Область распространения настоящих Клинических рекомендаций — стоматологические медицинские организации.

В настоящих Клинических рекомендациях используется шкала убедительности доказательств данных:

А. Доказательства убедительны: есть веские доказательства предлагаемому утверждению.

В. Относительная убедительность доказательств: есть достаточно доказательств в пользу того, чтобы рекомендовать данное предложение.

С. Достаточных доказательств нет: имеющихся доказательств недостаточно для вынесения рекомендаций, но рекомендации могут быть даны с учетом иных обстоятельств.

Д. Достаточно отрицательных доказательств: имеется достаточно доказательств, чтобы рекомендовать отказаться от применения в определенных условиях данного лекарственного средства, **материала, метода, технологии.**

Е. Веские отрицательные доказательства: имеются достаточно убедительные доказательства того, чтобы исключить лекарственное средство, **метод, методику** из рекомендаций.

Доказательства разделяются на несколько уровней:

А. Доказательства, полученные в проспективных рандомизированных исследованиях.

В. Доказательства, полученные в больших проспективных, но не рандомизированных исследованиях.

С. Доказательства, полученные в ретроспективных не рандомизированных исследованиях на большой группе.

D. Доказательства, полученные в исследованиях на ограниченном числе больных.

E. Доказательства, полученные на отдельных больных.

V. ВЕДЕНИЕ КЛИНИЧЕСКИХ РЕКОМЕНДАЦИЙ (ПРОТОКОЛОВ ЛЕЧЕНИЯ)

Ведение Клинических рекомендаций (протоколов лечения) "Болезни периапикальных тканей" осуществляется Московским государственным медико-стоматологическим университетом им. А.И. Евдокимова Министерства здравоохранения Российской Федерации (ГБОУ ВПО МГМСУ им. А.И.Евдокимова Минздрава России). Система ведения предусматривает взаимодействие Московского государственного медико-стоматологического университета им. А.И. Евдокимова со всеми заинтересованными организациями.

VI. ОБЩИЕ ВОПРОСЫ

В настоящее время заболевания периапикальных тканей являются распространенным заболеванием зубочелюстной системы. В общей структуре оказания медицинской помощи больным в медицинских организациях стоматологического профиля это заболевание встречается во всех возрастных группах пациентов и составляет 25–30% от общего числа обращений. Пародонтит при несвоевременном и/или неправильном лечении и прогрессировании процесса может стать причиной потери зубов, развития гнойно-воспалительных заболеваний челюстно-лицевой области. Зубы с хроническими формами пародонтита представляют собой очаги интоксикации и инфекционной сенсibilизации организма.

Несвоевременное лечение пародонтита приводит к развитию патологических процессов и как следствие к удалению зубов, что в свою очередь обуславливает возникновение вторичных деформаций зубных рядов и патологии височно-нижнечелюстного сустава. Болезни пародонта непосредственным образом влияют на здоровье и качество жизни пациента.

ОПРЕДЕЛЕНИЕ ПОНЯТИЯ

Пародонтит (K04.4 – K04.9 по МКБ-10) – это воспаление пародонта.

Пародонт – сложное анатомическое образование соединительнотканного происхождения, расположенное между компактной пластинкой зубной ячейки и цементом корня зуба. (Терапевтическая стоматология/ Под ред. Ю.М. Максимовского. – М: Медицина, 2002).

ЭТИОЛОГИЯ И ПАТОГЕНЕЗ

Воспалительный процесс в периодонте зуба является результатом его реакции на различные раздражители. Наиболее часто причиной воспаления в периодонте являются микроорганизмы и их токсины, попадающие в периодонт в следствие гибели пульпы из кариозной полости через канал зуба и дентинные трубочки, из инфицированных пародонтальных карманов или с крово- и лимфотоком при острых и хронических воспалительных заболеваниях. Этиологическими факторами, вызывающими периодонтит, могут быть микроорганизмы кариозной полости, химические вещества (ингредиенты пломбирочных материалов, мышьяковистая паста), механические воздействия (острая или хроническая травма зуба, перемещение зубов при ортодонтическом лечении).

Основными возбудителями периодонтита являются стрептококки: гемолитические – 12% и негемолитические – 62%. Обнаруживаются так же грамположительные палочки, фузоспирохеты и грибы.

Воспалительный процесс в периодонте, как и в других соединительных тканях организма, протекает по общим закономерностям.

КЛИНИЧЕСКАЯ КАРТИНА ПЕРИОДОНТИТА

Клиническая картина острого периодонтита проявляется прогрессирующими воспалительными явлениями с быстрой сменой одних симптомов другими. В анамнезе могут быть самопроизвольные боли. Острый периодонтит характеризуется болями, которые продолжаются от 2–3 сут до 2 нед. Боли, как правило, постоянные, пациент может указать на причинный зуб. При осмотре возможна глубокая кариозная полость, перкуссия зуба резко болезненна в вертикальном, а затем в любом направлении, появляется симптом «выросшего зуба». Хронические формы периодонтита могут протекать бессимптомно, иногда отмечаются ноющие боли, образование свищевого хода, боли при приеме горячей или твердой пищи. При осмотре могут выявляться глубокая кариозная полость, обширная пломба, подвижность зуба, зуб покрыт коронкой. Чаще всего хронические формы периодонтита выявляются при рентгенологическом исследовании.

При проведении электродонтометрии определяется снижение электровозбудимости пульпы свыше 100 мкА, при этом на ток реагируют рецепторы периодонта. При наличии периапикальных изменений электровозбудимость может полностью отсутствовать.

Хронический периодонтит сопровождается изменениями в костной ткани.

КЛАССИФИКАЦИЯ ПЕРИОДОНТИТА

В классификации ВОЗ (10й пересмотр) периодонтит выделен в отдельную рубрикацию.

Классификация периодонтита (МКБ-10)

- К 04.4 – острый апикальный периодонтит
- К 04.5 – хронический апикальный периодонтит
- К 04.6 – периапикальный абсцесс со свищом
- К 04.7 – периапикальный абсцесс без свища
- К 04.8 – корневая киста апикальная и боковая
- К 04.8 – корневая киста периапикальная

ОБЩИЕ ПОДХОДЫ К ДИАГНОСТИКЕ ПЕРИОДОНТИТА

Диагностика периодонтита производится путем сбора анамнеза, клинического осмотра, дополнительных методов обследования и направлена на определение состояния периапикальных тканей и показаний к лечению, а также на выявление в анамнезе факторов, которые препятствуют немедленному началу лечения. Такими факторами могут быть:

- наличие непереносимости лекарственных препаратов и материалов, используемых на данном этапе лечения;
- неадекватное психо–эмоциональное состояние пациента перед лечением;
- острые поражения слизистой оболочки рта и красной каймы губ;
- острые воспалительные заболевания органов и тканей рта;
- угрожающие жизни острое состояние/заболевание или обострение хронического заболевания (в том числе инфаркт миокарда, острое нарушение мозгового кровообращения и т.п.), развившиеся менее чем за 6 мес до момента обращения за данной стоматологической помощью;
- отказ от лечения.

На рентгенологическое исследование возлагается основная нагрузка при постановке правильного диагноза и дифференциальной диагностике с другими заболеваниями с аналогичной симптоматикой.

ОБЩИЕ ПОДХОДЫ К ЛЕЧЕНИЮ ПЕРИОДОНТИТА

Принципы лечения больных с периодонтитом предусматривают одновременное решение нескольких задач:

- предупреждение дальнейшего развития патологического процесса;
- сохранение и восстановление анатомической формы пораженного зуба и функциональной способности всей зубочелюстной системы;
- повышение качества жизни пациентов.

Лечение периодонтита включает:

- проведение местной анестезии (при необходимости и при отсутствии общих противопоказаний);
- создание доступа к полости зуба;
- раскрытие полости зуба;
- создание прямого доступа к корневым каналам;
- прохождение канала или его распломбирование в ранее депульпированных зубах;
- определение рабочей длины корневого канала;
- обработку корневых каналов (механическую и медикаментозную);
- применение физических методов (по потребности);
- пломбирование корневых каналов временными и/или постоянными пломбировочными материалами;
- рентгенологический контроль на этапах лечения;
- реставрацию зубов после эндодонтического лечения.

Рабочая длина канала – это длина канала до апикального сужения. При сохраненной коронковой части определяется (с обязательным рентгенологическим контролем) у фронтальных зубов от режущего края, у жевательных зубов – от бугра, при разрушенной коронковой части – от устья канала. Рабочая длина канала необходима для контроля глубины проникновения инструментов при обработке и при пломбировании канала.

В случае безуспешного консервативного лечения или его невозможности рассматривается вопрос о консервативно-хирургических или хирургических методах лечения: резекция верхушки зуба, гемисекция зуба, коронарно-радикулярная сепарация, удаление зуба.

На выбор тактики лечения оказывают влияние следующие факторы:

- ♦ анатомическое строение зуба (значительно изогнутые или атипичные по строению корни представляют значительную проблему);
- ♦ патологическое состояние зуба (выраженная облитерация каналов, внутренняя или наружная резорбция корневых каналов, горизонтальные и вертикальные переломы корней);
- ♦ последствия проведенного ранее вмешательства на данном зубе;
- ♦ изоляция, доступ и возможность выполнения лечения (возможность качественно изолировать рабочее поле, степень открывания рта пациентом, сопутствующая патология);
- ♦ функциональная ценность зуба;

- ♦ возможность последующего восстановления анатомической формы коронковой части зуба.

Лечение периодонтита в настоящее время предпочтительнее проводить под местной анестезией при отсутствии противопоказаний.

Выбор метода лечения периодонтита зависит от клинической картины, проявлений и симптомов, диагноза и может быть разным – от динамического наблюдения до удаления зуба.

Основным принципом лечения периодонтита является выявление и устранение причин, приведших к данному заболеванию.

При **медикаментозном периодонтите** следует удалить препарат, явившийся причиной развития воспаления, промыть операционное поле растворами антисептиков и/или ферментами; если есть возможность применить антидот и/или препарат, оказывающий выраженное противозксудативное действие, и закрыть полость временной герметичной повязкой.

При **травматическом** периодонтите удаляется причина, приведшая к развитию патологического процесса (пломба, коронка, вкладка).

При **инфекционном**, медикаментозном и травматическом периодонтите проводят некрэктомию – удаление всех некротизированных тканей.

Лечение начинается с создания доступа к операционному полю, так как очень важна прямая видимость устьев корневых каналов. Проводится полное удаление всех кариозных тканей, дефектных реставраций и коронок. В то же время необходимо максимально сохранить коронковую часть зуба, чтобы не ослабить стенки. Вскрытие полости зуба проводят шаровидным бором, а для ее расширения (раскрытия) лучше воспользоваться цилиндрическими борами с закругленным концом. Для исключения перфорации зондом исследуют дно полости зуба

Препарирование корневого канала можно разделить на три этапа. Эти этапы взаимосвязаны и направлены на:

- первичную обработку канала для удаления измененных тканей или инородных веществ;
- удаление дентинных опилок и начальное формирование канала;
- формирование устьевой, средней трети и околоврехушечной (апикальной) части канала для окончательной обработки и трехмерной obturation.

После удаления содержимого корневых каналов проводится их механическая и медикаментозная обработка. Этому этапу следует уделять особое значение, так как он является залогом к успешному лечению данного заболевания.

Далее следует принятие решения о временном пломбировании канала или оставлении его открытым на несколько дней для создания оттока экссудата через корневой канал.

Следующий этап лечения – формирование корневого канала. Обращать особое внимание на предотвращение выхода инструмента за апикальное отверстие.

Придание формы корневым каналам имеет несколько целей:

- формирование конусности канала на всю его рабочую длину,
- обработка всех поверхностей канала,
- адекватная элиминация (отток) промывающих растворов,
- сохранение адекватного размера апикального отверстия и физиологического сужения.

В случае положительной динамики лечения проводят окончательную обработку и пломбирование корневых каналов под рентгенологическим контролем. Процесс лечения периодонтита завершается рекомендациями пациенту по срокам повторного обращения и профилактике.

Лечение проводится для каждого пораженного зуба независимо от степени поражения и проведенного лечения других зубов.

Для оказания помощи можно использовать только те материалы и лекарственные средства, которые допущены к применению в установленном порядке.

ОРГАНИЗАЦИЯ МЕДИЦИНСКОЙ ПОМОЩИ ПАЦИЕНТАМ С ПЕРИОДОНТИТОМ

Лечение пациентов с периодонтитом проводится в стоматологических медицинских организациях. Как правило, лечение проводится в амбулаторно-поликлинических условиях.

Оказание помощи больным с периодонтитом осуществляется в основном врачами-стоматологами общей практики, врачами стоматологами – терапевтами, врачами стоматологами – хирургами, врачами стоматологами – ортопедами, зубными врачами, врачами – физиотерапевтами. В процессе оказания помощи принимает участие средний медицинский персонал, в том числе зубные техники и гигиенисты стоматологические.

VII. ХАРАКТЕРИСТИКА ТРЕБОВАНИЙ КЛИНИЧЕСКИХ РЕКОМЕНДАЦИЙ

7.1 Модель пациента

Нозологическая форма: острый апикальный периодонтит пульпарного происхождения

Стадия – любая

Фаза – стабилизация процесса

Осложнения – без осложнений

Код по МКБ-С: K04.4

7.1.1. Критерии и признаки, определяющие модель пациента:

- пациенты с постоянными зубами;
- зубы с хорошо проходимыми каналами;
- локализованная боль постоянного характера;
- возможен симптом «выросшего зуба»;
- увеличение регионарных лимфатических узлов;
- возможна подвижность зуба;
- болезненность при перкуссии зуба;
- слизистая оболочка переходной складки гиперемирована, отечна, болезненна при пальпации;
- возможны изменения в периапикальных тканях на рентгенограмме.

7.1.2. Порядок включения пациента в Клинические рекомендации (протоколы лечения)

Состояние пациента, удовлетворяющее критериям и признакам диагностики данной модели пациента.

7.1.3. Требования к диагностике амбулаторно-поликлинической

Код	Название	Кратность выполнения *
A01.07.001	Сбор анамнеза и жалоб при патологии рта	1
A01.07.002	Визуальное исследование при патологии рта	1
A01.07.003	Пальпация органов полости рта	1
A01.07.005	Внешний осмотр челюстно-лицевой области	1
A01.07.006	Пальпация челюстно-лицевой области	1
A02.07.001	Осмотр полости рта с помощью дополнительных инструментов	1
A02.07.002	Исследование зубов с использованием стоматологического зонда	1
A02.07.005	Термодиагностика зуба	1
A02.07.006	Определение прикуса	1
A02.07.007	Перкуссия зубов	1

A03.07.003	Диагностика состояния зубочелюстной системы с помощью методов и средств лучевой визуализации	1
A05.07.001	Электроодонтометрия	По потребности
A06.07.003	Прицельная внутриротовая контактная рентгенография	Согласно алгоритму
A06.07.004	Ортопантомография	По потребности
A06.07.010	Радиовизиография челюстно-лицевой области	По потребности
A06.31.006	Описание и интерпретация рентгенологических изображений	По потребности
A12.07.003	Определение индексов гигиены полости рта	Согласно алгоритму
A12.07.004	Определение пародонтальных индексов	По потребности

**«1» – если 1 раз; «согласно алгоритму» – если обязательно несколько раз (2 и более); «по потребности» – если не обязательно (на усмотрение лечащего врача).*

7.1.4. Характеристика алгоритмов и особенностей выполнения диагностических мероприятий

Диагностика направлена на установление диагноза, соответствующего модели пациента, исключение осложнений, определение возможности приступить к лечению без дополнительных диагностических и лечебно-профилактических мероприятий.

С этой целью производят сбор анамнеза, осмотр рта и зубов, а также другие необходимые исследования, результаты которых вносят в медицинскую карту стоматологического больного (форма 043.У).

Сбор анамнеза

При сборе анамнеза выясняют наличие или отсутствие жалоб от различных раздражителей, аллергический анамнез, наличие соматических заболеваний.

Целенаправленно выявляют жалобы на боли и дискомфорт в области конкретного зуба, их характер, сроки появления, когда пациент обратил внимание на появление дискомфорта.

Визуальное исследование, внешний осмотр челюстно-лицевой области, осмотр рта с помощью дополнительных инструментов

При внешнем осмотре оценивают форму и конфигурацию лица, выявляют наличие отека или других патологических изменений.

Необходимо проводить пальпацию лимфатических узлов головы и шеи, который проводится бимануально и билатерально, сравнивая правую и левую половины лица и шеи. Осмотр лимфатических узлов позволяет получить информацию о наличии воспалительного, инфекционного и онкологического процесса.

При осмотре рта оценивают состояние зубных рядов, слизистой оболочки рта, ее цвет, увлажненность, наличие патологических изменений.

Обследованию подлежат все зубы; начинают осмотр с правых верхних моляров и заканчивают правыми нижними молярами.

Детально обследуют все поверхности каждого зуба. Стоматологическим зондом определяют плотность твердых тканей, оценивают текстуру и плотность поверхности, обращают внимание на наличие пятен и кариозных полостей. При зондировании обнаруженной кариозной полости обращают внимание на ее локализацию, величину, глубину, наличие размягченного дентина, болезненность или отсутствие болевой чувствительности. Проводят пальпацию, перкуссию, определение подвижности зуба, обследование тканей пародонта. Определяют характер болей на температурные раздражители, проводят электроодонтодиагностику, при необходимости рентгенографию.

Индексы гигиены рта определяют до лечения и после обучения гигиене рта с целью контроля

См. Приложение № 8.

7.1.5. Требования к лечению амбулаторно-поликлиническому

Код	Название	Кратность выполнения
A16.07.055	Профессиональная гигиена полости рта и зубов	1
A13.31.007	Обучение гигиене полости рта	1
A14.07.004	Контролируемая чистка зубов	1
A06.07.003	Прицельная внутриротовая контактная рентгенография	Согласно алгоритму
A06.07.010	Радиовизиография челюстно-лицевой области	По потребности
A06.31.006	Описание и интерпретация рентгенологических изображений	Согласно алгоритму
A11.07.012	Инъекционное введение лекарственных средств в челюстно-лицевую область	Согласно алгоритму
A16.07.034	Инструментальная и медикаментозная обработка корневого канала	Согласно алгоритму
A16.07.008	Пломбирование корневого канала зуба	Согласно алгоритму
A16.07.002	Восстановление зуба пломбой	По потребности

A16.07.035	Восстановление зуба пломбировочными материалами с использованием анкерных штифтов	По потребности
A16.07.036	Восстановление зуба коронкой с использованием композитной культевой вкладки на анкерном штифте	По потребности
A16.07.037	Восстановление зуба коронкой с использованием цельнолитой культевой вкладки	По потребности
A16.07.056	Восстановление зубов штифтовыми зубами	По потребности
A16.07.003	Восстановление зуба вкладкой, виниром, полукоронкой	По потребности
A16.07.004	Восстановление зуба коронкой	По потребности
A17.07.001	Электрофорез лекарственных средств при патологии полости рта и зубов	По потребности
A17.07.002	Физиотерапевтическое воздействие на челюстно-лицевую область	По потребности
A17.07.003	Диатермокоагуляция при патологии полости рта и зубов	По потребности
A17.07.004	Ионофорез при патологии полости рта и зубов	По потребности
A17.07.005	Воздействие магнитными полями при патологии полости рта и зубов	По потребности
A17.07.006	Депозитивное воздействие на корневой канал зуба	По потребности
A17.07.007	Дарсонвализация при патологии полости рта и зубов	По потребности
A17.07.008	Флюктуоризация при патологии полости рта и зубов	По потребности
A17.07.009	Воздействие электрическими полями (КВЧ) при патологии полости рта и зубов	По потребности
A22.07.003	Лазерная физиотерапия челюстно-лицевой области	По потребности
A22.07.004	Ультразвуковое расширение корневого канала	По потребности
A22.07.005	Ультрафиолетовое облучение ротоглотки	По потребности
A22.07.006	Воздействие ультразвуком на область десен	По потребности
A22.07.007	Ультрафонофорез лекарственных препаратов на область десен	По потребности
A22.07.008	Воздействие лазерным низкоинтенсивным излучением на область десен	По потребности
A25.07.001	Назначение лекарственной терапии при заболеваниях полости рта и зубов	Согласно алгоритму

*«1» – если 1 раз; «согласно алгоритму» – если обязательно несколько раз (2 и более); «по потребности» – если не обязательно (на усмотрение лечащего врача).

7.1.6. Характеристика алгоритмов и особенностей выполнения немедикаментозной помощи

Немедикаментозная помощь направлена на:

- купирование воспалительного процесса;
- проведение обработки корневых каналов под контролем рентгенограммы;

- достижение obturации корневых каналов до уровня анатомической верхушки, проводится под контролем методов лучевой визуализации;
- предупреждение развития осложнений;
- восстановление анатомической формы коронковой части зуба;
- восстановление эстетики зубного ряда.

После диагностических исследований и принятия решения на том же приеме приступают к лечению.

7.1.6.1. Характеристики алгоритмов и особенностей проведения обработки корневых каналов

Этапы проведения инструментальной и антисептической обработки корневых каналов:

- ◆ проведение местной анестезии по потребности;
- ◆ создание доступа к полости зуба;
- ◆ раскрытие полости зуба;
- ◆ создание прямого доступа к корневым каналам;
- ◆ прохождение канала или его распломбирование в ранее депульпированных зубах;
- ◆ определение рабочей длины корневого канала;
- ◆ обработка корневых каналов (механическая и медикаментозная);
- ◆ применение физических методов (по потребности);
- ◆ пломбирование корневых каналов временными и/или постоянными пломбировочными материалами;
- ◆ рентгенологический контроль на этапах лечения;
- ◆ восстановление анатомической формы зубов после эндодонтического лечения.

Инструментальная и антисептическая обработка корневых каналов при лечении данной формы периодонтита проводится с использованием различных методик и направлена на достижение первичной очистки канала от измененных тканей, удаление дентинных опилок и формирование канала для окончательной очистки и obturации. Первичная очистка канала подразумевает удаление остатков некротизированных тканей, а также продуктов тканевого распада и микроорганизмов.

Для определения рабочей длины канала используют электрометрический метод с применением различных электронных приборов (апекслокаторов), а так же рентгенологический контроль с применением эндодонтических инструментов и/или гуттаперчевого штифта в качестве маркера длины канала.

Следующий этап – формирование корневого канала. Корневой канал после обработки должен соответствовать следующим требованиям:

- ♦ сохранять свое направление;
- ♦ иметь форму конуса;
- ♦ завершаться апикальным сужением;
- ♦ не иметь неровностей на стенках;
- ♦ иметь достаточный диаметр на всем протяжении до апикального сужения для obturации.

На данном этапе необходимо соблюдать следующие правила: проводить все манипуляции в пределах канала, не допускать проталкивание дентинных опилок и инфицированных тканей за верхушку корня. Необходимо точно определить рабочую длину канала и придать каналу достаточный диаметр для обеспечения полноценной антисептической обработки. Обращать особое внимание на предотвращение излишнего выхода инструмента за апикальное отверстие.

Для выполнения инструментальной обработки корневых каналов используют различные методики.

См. Приложение № 1.

7.1.6.2. Характеристики алгоритмов и особенностей проведения физиотерапевтических процедур

Физиотерапевтические процедуры позволяют купировать воспаление, нормализовать трофику тканей, стимулируют процессы регенерации, при этом применяют постоянный электрический ток; импульсные токи низкой, средней и высокой частоты; электрические и магнитные поля; светолечение; ультразвук и т.д. Кроме того, физические методы используют с диагностической целью. Электроодонтометрия дает возможность оценить состояние пульпы зуба, апекслокация – определить рабочую длину канала.

При эндодонтическом лечении широко применяются трансканальные воздействия постоянным током, которые обеспечивают возможность введения лекарственных веществ в труднодоступную часть корневого канала.

Включение физиотерапии в комплекс лечебных мероприятий способствует повышению эффективности и качества лечения, уменьшает количество как ближайших, так и отдаленных осложнений. Особое внимание перед назначением и проведением физиотерапевтических процедур следует обращать на наличие противопоказаний.

См. Приложение № 2.

7.1.6.3. Характеристики алгоритмов и особенностей пломбирования корневых каналов

Целью пломбирования является достижение obturation канала до апикального отверстия или физиологического сужения корня и предотвращение повторного инфицирования канала микроорганизмами. Пломбировать корневой канал можно в том случае, если отсутствуют болевые симптомы, выделение экссудата, чувствительность при перкуссии. Предварительно необходимо изолировать зуб от слюны.

Материал для пломбирования корневых каналов должен обладать следующими свойствами:

- легко поддаваться манипулированию в течение достаточно долгого рабочего времени;
- обладать пространственной стабильностью, не давать усадки и не менять форму после введения в канал;
- заполнять канал, повторяя его контуры;
- не раздражать периапикальные ткани;
- быть влагоустойчивым, непористым;
- быть рентгеноконтрастным,
- не изменять цвет зуба;
- при необходимости легко удаляться из корневого канала.

Критерии качества obturation корневых каналов:

- ♦ Равномерная плотность материала на всем протяжении.
- ♦ Герметичность obturation.
- ♦ Obturation канала на всем протяжении до анатомической верхушки корня.

Для достижения данных результатов применяют методики пломбирования корневых каналов с использованием гуттаперчи в технике латеральной и вертикальной конденсации, термофилы, а так же пасты для пломбирования одним (центральным) штифтом. Не рекомендуется пломбирование корневых каналов с использованием только пасты без гуттаперчевых штифтов. Возможно проведение obturation корневого канала без использования штифтов в случае применения материалов, не предназначенных для проведения перечисленных методов.

См. Приложение № 3.

После obturation канала (каналов) необходимо проведение рентгенологического контроля пломбирования.

7.1.6.4. Восстановление анатомической формы коронковой части зуба после проведения эндодонтического лечения

Восстановление анатомической формы коронковой части зуба после эндодонтического лечения может проводиться пломбированием и/или протезированием (изготовление вкладки, искусственной коронки, штифтовой конструкции). Для выбора метода восстановления анатомической формы коронковой части зуба необходимо оценить степень разрушения коронковой части зуба. Используют индекс разрушения окклюзионной поверхности зуба (ИРОПЗ) по В.Ю. Миликевичу.

См. Приложение № 4.

7.1.7. Требования к лекарственной помощи амбулаторно-поликлинической

Наименование группы	Кратность (продолжительность лечения)
<i>Антигистаминные средства</i>	Согласно алгоритму
<i>Сульфаниламидные препараты</i>	Согласно алгоритму
<i>Антибиотики и другие противомикробные средства</i>	Согласно алгоритму
<i>Витаминные препараты</i>	Согласно алгоритму
<i>Иммуностимуляторы</i>	Согласно алгоритму
<i>Ненаркотические анальгетики</i>	Согласно алгоритму
<i>Противовоспалительные средства</i>	Согласно алгоритму
<i>Анестетики местные</i>	Согласно алгоритму
<i>Производные нитрофурана</i>	Согласно алгоритму
<i>Антидоты мышьяка</i>	Согласно алгоритму
<i>Ферментные препараты</i>	Согласно алгоритму
<i>Гипохлорит натрия</i>	Согласно алгоритму
<i>Кровоостанавливающие препараты</i>	По потребности
<i>Пасты для пломбирования корневых каналов (на основе эвгенола, эпоксидных смол, акриловые, полиэтиленовые и поливиниловые смолы, на основе резорцин – формальдегида, с гидроксидом кальция, с трикальцийфосфатом и йодоформом, гуттаперчевые штифты, поликарбонатные цементы).</i>	Согласно алгоритму

7.1.8. Характеристики алгоритмов и особенностей применения медикаментов

Перед препарированием проводится анестезия (аппликационная, инфильтрационная, проводниковая) по показаниям.

Наряду с механической обработкой корневого канала выполняют его тщательное промывание антисептическими растворами.

Наиболее частыми в применении растворами для обработки корневых каналов являются гипохлорит натрия в концентрации от 2,5 до 3%, 0,05 % хлоргексидин, 3% раствор перекиси водорода, мирамистин. Растворы в систему корневого канала вводят с помощью шприцев с эндодонтическими иглами. При использовании ирригантов следует помнить, что

их применение должно быть ограничено пространством канала. Попадание этих растворов за пределы канала, особенно под давлением, может привести к сильному токсическому воздействию, повреждению периапикальных тканей.

Еще одной группой химических веществ, используемых для обработки корневых каналов, являются комплексоны (хелаты), в первую очередь этилендиаминтетрауксусная кислота (ЭДТА). Препарат состоит из ЭДТА и перекиси мочевины на органической водорастворимой основе и действует как окислитель и как смазка для канала. Он эффективно размягчает дентин, что облегчает прохождение, очистку и формирование канала.

При возникновении болевой реакции назначают анальгетические лекарственные средства. При возникновении выраженных воспалительных явлений возможно назначение лекарственных препаратов с антибактериальным и противовоспалительным действием.

7.1.9. Требования к режиму труда, отдыха, лечения и реабилитации

После проведения лечения необходимо динамическое наблюдение за зубом в течение 2 лет. Рентгенологическое исследование следует проводить не ранее 3 месяцев и не позднее 1 года после пломбирования.

7.1.10. Требования к уходу за пациентом и вспомогательным процедурам

Специальных требований нет.

7.1.11. Требования к диетическим назначениям и ограничениям

Специальных требований нет.

7.1.12. Форма информированного добровольного согласия пациента при выполнении Клинических рекомендаций (протоколов лечения)

См. Приложение № 6.

7.1.13. Дополнительная информация для пациента и членов его семьи

См. Приложение № 7.

7.1.14. Правила изменения требований при выполнении Клинических рекомендаций (протоколов лечения) «Болезни периапикальных тканей» и прекращении действия требований Клинических рекомендаций (протоколов лечения)

При выявлении в процессе диагностики признаков, требующих проведения подготовительных мероприятий к лечению, пациент переводится в Клинические рекомендации (протоколы лечения), соответствующие выявленным заболеваниям и осложнениям.

При выявлении признаков другого заболевания, требующего проведения диагностических и лечебных мероприятий, наряду с признаками начального периодонтита медицинская помощь пациенту оказывается в соответствии с требованиями:

а) раздела этих Клинических рекомендаций (протоколов лечения), соответствующего ведению начального пульпита

б) Клинических рекомендаций (протоколов лечения) с выявленным заболеванием или синдромом.

7.1.15. Возможные исходы и их характеристики

Исход	Частота развития, %	Критерии и признаки	Ориентировочное время достижения исхода	Преимственность и этапность оказания медицинской помощи
Компенсация функции	60	Восстановление функции	Непосредственно после курса лечения	Динамическое наблюдение 2 раза в год
Стабилизация	20	Отсутствие рецидива и осложнений	Непосредственно после курса лечения	Динамическое наблюдение 2 раза в год
Развитие ятрогенных осложнений	10	Появление новых поражений или осложнений, обусловленных проводимой терапией, (например, аллергические реакции)	На этапе лечения зуба	Оказание медицинской помощи по протоколу соответствующего заболевания
Развитие нового заболевания, связанного с основным	10	Развитие хронического периодонтита	Через 6 мес после окончания лечения при отсутствии динамического наблюдения	Оказание медицинской помощи по протоколу соответствующего заболевания

7.1.16. Стоимостные характеристики Клинических рекомендаций (протоколов лечения) «Болезни периапикальных тканей»

Стоимостные характеристики определяются согласно требованиям нормативных документов.

7.2. Модель пациента

Нозологическая форма – хронический апикальный периодонтит
(апикальная гранулема)

Стадия – любая

Фаза – стабилизация процесса

Осложнения – без осложнений

Код по МКБ-С: K04.5

7.2.1. Критерии и признаки, определяющие модель пациента:

- пациенты с постоянными зубами;
- зубы с хорошо проходимыми каналами;
- наличие боли в анамнез;
- возможно изменение в цвете коронковой части зуба;
- отсутствие болезненности при перкуссии зуба;
- снижение электровозбудимости;
- изменения в периапикальных тканях на рентгенограмме в виде ограниченного или диффузного расширения периодонтальной щели.

7.2.2. Порядок включения пациента в Клинические рекомендации (протоколы лечения)

Состояние пациента, удовлетворяющее критериям и признакам диагностики данной модели пациента.

7.2.2. Требования к диагностике амбулаторно-поликлинической:

Код	Название	Кратность выполнения
A01.07.001	Сбор анамнеза и жалоб при патологии рта	1
A01.07.002	Визуальное исследование при патологии рта	1
A01.07.003	Пальпация органов полости рта	1
A01.07.005	Внешний осмотр челюстно-лицевой области	1
A01.07.006	Пальпация челюстно-лицевой области	1
A02.07.001	Осмотр рта с помощью дополнительных инструментов	1
A02.07.002	Исследование зубов с использованием стоматологического зонда	1
A02.07.005	Термодиагностика зуба	1
A02.07.006	Определение прикуса	1
A02.07.007	Перкуссия зубов	1

A03.07.003	Диагностика состояния зубочелюстной системы с помощью методов и средств лучевой визуализации	По потребности
A05.07.001	Электроодонтометрия	1
A06.07.003	Прицельная внутриротовая контактная рентгенография	Согласно алгоритму
A06.07.004	Ортопантомография	По потребности
A06.07.010	Радиовизиография челюстно-лицевой области	По потребности
A06.31.006	Описание и интерпретация рентгенологических изображений	По потребности
A12.07.003	Определение индексов гигиены полости рта	Согласно алгоритму
A12.07.004	Определение пародонтальных индексов	По потребности

*«1» – если 1 раз; «согласно алгоритму» – если обязательно несколько раз (2 и более); «по потребности» – если не обязательно (на усмотрение лечащего врача).

7.2.4. Характеристика алгоритмов и особенностей выполнения диагностических мероприятий

Диагностика направлена на установление диагноза, соответствующего модели пациента, исключение осложнений, определение возможности приступить к лечению без дополнительных диагностических и лечебно-профилактических мероприятий.

С этой целью производят сбор анамнеза, осмотр рта и зубов, а также другие необходимые исследования, результаты которых вносят в медицинскую карту стоматологического больного (форма 043.У).

Сбор анамнеза

При сборе анамнеза выясняют наличие или отсутствие жалоб от различных раздражителей, аллергический анамнез, наличие соматических заболеваний.

Целенаправленно выявляют жалобы на боли и дискомфорт в области конкретного зуба, их характер, сроки появления, когда пациент обратил внимание на появление дискомфорта.

Визуальное исследование, внешний осмотр челюстно-лицевой области, осмотр рта с помощью дополнительных инструментов

При внешнем осмотре оценивают форму и конфигурацию лица, выявляют наличие отека или других патологических изменений.

Необходимо проводить пальпацию лимфатических узлов головы и шеи, которая проводится бимануально и билатерально, сравнивая правую и левую половины лица и шеи.

Осмотр лимфатических узлов позволяет получить информацию о наличии воспалительного, инфекционного и онкологического процесса.

При осмотре рта оценивают состояние зубных рядов, слизистой оболочки рта, ее цвет, увлажненность, наличие патологических изменений.

Обследованию подлежат все зубы; начинают осмотр с правых верхних моляров и заканчивают правыми нижними молярами.

Детально обследуют все поверхности каждого зуба. Стоматологическим зондом определяют плотность твердых тканей, оценивают текстуру и плотность поверхности, обращают внимание на наличие пятен и кариозных полостей. При зондировании обнаруженной кариозной полости обращают внимание на ее локализацию, величину, глубину, наличие размягченного дентина, болезненность или отсутствие болевой чувствительности.

Проводят пальпацию, перкуссию, определение подвижности зуба, обследование тканей пародонта. Определяют характер болей на температурные раздражители, проводят электроодонтодиагностику, при необходимости рентгенографию.

Индексы гигиены рта определяют до лечения и после обучения гигиене рта с целью контроля.

См. Приложение № 8.

7.2.5. Требования к лечению амбулаторно-поликлиническому

Код	Название	Кратность выполнения
A16.07.055	Профессиональная гигиена полости рта и зубов	1
A13.31.007	Обучение гигиене полости рта	1
A14.07.004	Контролируемая чистка зубов	1
A06.07.003	Прицельная внутриротовая контактная рентгенография	Согласно алгоритму
A06.07.010	Радиовизиография челюстно-лицевой области	По потребности
A06.31.006	Описание и интерпретация рентгенологических изображений	Согласно алгоритму
A16.07.034	Инструментальная и медикаментозная обработка корневого канала	Согласно алгоритму
A11.07.012	Инъекционное введение лекарственных средств в челюстно-лицевую область	Согласно алгоритму
A16.07.008	Пломбирование корневого канала зуба	Согласно алгоритму
A16.07.007	Резекция верхушки корня	По потребности
A16.07.063	Гемисекция	По потребности
A16.07.064	Коронарно-радикулярная сепарация	По потребности
A16.07.002	Восстановление зуба пломбой	По потребности

A16.07.035	Восстановление зуба пломбировочными материалами с использованием анкерных штифтов	По потребности
A16.07.036	Восстановление зуба коронкой с использованием композитной культевой вкладки на анкерном штифте	По потребности
A16.07.037	Восстановление зуба коронкой с использованием цельнолитой культевой вкладки	По потребности
A16.07.056	Восстановление зубов штифтовыми зубами	По потребности
A16.07.003	Восстановление зуба вкладкой, виниром, полукоронкой	По потребности
A16.07.004	Восстановление зуба коронкой	По потребности
A17.07.002	Физиотерапевтическое воздействие на челюстно-лицевую область	По потребности
A17.07.003	Диатермокоагуляция при патологии полости рта и зубов	По потребности
A17.07.005	Воздействие магнитными полями при патологии полости рта и зубов	По потребности
A17.07.006	Депозифрез корневого канала зуба	По потребности
A17.07.007	Дарсонвализация при патологии полости рта и зубов	По потребности
A17.07.008	Флюктуоризация при патологии полости рта и зубов	По потребности
A17.07.009	Воздействие электрическими полями (КВЧ) при патологии полости рта и зубов	По потребности
A22.07.003	Лазерная физиотерапия челюстно-лицевой области	По потребности
A22.07.004	Ультразвуковое расширение корневого канала	По потребности
A22.07.005	Ультрафиолетовое облучение ротоглотки	По потребности
A22.07.006	Воздействие ультразвуком на область десен	По потребности
A22.07.007	Ультрафонофорез лекарственных препаратов на область десен	По потребности
A22.07.008	Воздействие лазерным низкоинтенсивным излучением на область десен	По потребности
A25.07.001	Назначение лекарственной терапии при заболеваниях полости рта и зубов	Согласно алгоритму

*«1» – если 1 раз; «согласно алгоритму» – если обязательно несколько раз (2 и более); «по потребности» – если не обязательно (на усмотрение лечащего врача).

7.2.6. Характеристика алгоритмов и особенностей выполнения немедикаментозной помощи

Немедикаментозная помощь направлена на:

- купирование воспалительного процесса;
- проведение обработки корневых каналов под контролем рентгенограммы;
- достижение obturации корневых каналов до уровня анатомической верхушки, проводится под контролем методов лучевой визуализации;

- предупреждение развития осложнений;
- восстановление анатомической формы коронковой части зуба;
- восстановление эстетики зубного ряда.

После диагностических исследований и принятия решения на том же приеме приступают к лечению.

7.2.6.1. Характеристики алгоритмов и особенностей проведения обработки корневых каналов

Этапы проведения инструментальной и антисептической обработки корневых каналов:

- ◆ проведение местной анестезии по потребности;
- ◆ создание доступа к полости зуба;
- ◆ раскрытие полости зуба;
- ◆ создание прямого доступа к корневым каналам;
- ◆ прохождение канала или его распломбирование в ранее депульпированных зубах;
- ◆ определение рабочей длины корневого канала;
- ◆ обработка корневых каналов (механическая и медикаментозная);
- ◆ применение физических методов (по потребности);
- ◆ пломбирование корневых каналов временными и/или постоянными пломбировочными материалами;
- ◆ рентгенологический контроль на этапах лечения;
- ◆ реставрация зубов после эндодонтического лечения.

Инструментальная и антисептическая обработка корневых каналов при лечении данной формы периодонтита проводится с использованием различных методик и направлена на достижение первичной очистки канала от измененных тканей, удаление дентинных опилок и формирование канала для окончательной очистки и obturation. Первичная очистка канала подразумевает удаление остатков некротизированных тканей, а также продуктов тканевого распада и микроорганизмов.

Для определения рабочей длины канала используют электрометрический метод с применением различных электронных приборов (апекслокаторов), а так же рентгенологический контроль с применением эндодонтических инструментов и/или гуттаперчевого штифта в качестве маркера длины канала.

Следующий этап – формирование корневого канала. Корневой канал после обработки должен соответствовать следующим требованиям:

- ◆ Сохранять свое направление.
- ◆ Иметь форму конуса.
- ◆ Завершаться апикальным сужением.

- ♦ Не иметь неровностей на стенках.
- ♦ Иметь достаточный диаметр на всем протяжении до апикального сужения для obturации.

На данном этапе необходимо соблюдать следующие правила: проводить все манипуляции в пределах канала, не допускать проталкивание дентинных опилок и инфицированных тканей за верхушку корня. Необходимо точно определить рабочую длину канала и придать каналу достаточный диаметр для обеспечения полноценной антисептической обработки. Обращать особое внимание на предотвращение излишнего выхода инструмента за апикальное отверстие.

Для выполнения инструментальной обработки корневых каналов используют различные методики.

См. Приложение № 1.

7.2.6.2. Характеристики алгоритмов и особенностей проведения физиотерапевтических процедур

Физиотерапевтические процедуры позволяют купировать воспаление, нормализовать трофику тканей, стимулируют процессы регенерации, при этом применяют постоянный электрический ток; импульсные токи низкой, средней и высокой частоты; электрические и магнитные поля; светолечение; ультразвук и т.д. Кроме того, физические методы используют с диагностической целью. Электроодонтометрия дает возможность оценить состояние пульпы зуба, апекслокация – определить рабочую длину канала.

При эндодонтическом лечении широко применяются трансканальные воздействия постоянным током, которые обеспечивают возможность введения лекарственных веществ в труднодоступную часть корневого канала.

Включение физиотерапии в комплекс лечебных мероприятий способствует повышению эффективности и качества лечения, уменьшает количество как ближайших, так и отдаленных осложнений. Особое внимание перед назначением и проведением физиотерапевтических процедур следует обращать на наличие противопоказаний.

См. Приложение № 2.

7.2.6.3. Характеристики алгоритмов и особенностей пломбирования корневых каналов

Целью пломбирования является достижение obturации канала до апикального отверстия или физиологического сужения корня и предотвращение повторного инфицирования канала микроорганизмами. Пломбировать корневой канал можно в том случае, если

отсутствуют болевые симптомы, выделение экссудата, чувствительность при перкуссии. Предварительно необходимо изолировать зуб от слюны.

Материал для пломбирования корневых каналов должен обладать следующими свойствами:

- легко поддаваться манипулированию в течение достаточно долгого рабочего времени;
- обладать пространственной стабильностью, не давать усадки и не менять форму после введения в канал;
- заполнять канал, повторяя его контуры;
- не раздражать периапикальные ткани;
- быть влагоустойчивым, непористым;
- быть рентгеноконтрастным, легко определяться на снимках;
- не изменять цвет зуба;
- при необходимости легко удаляться из корневого канала.

Критерии качества obturation корневых каналов:

- ♦ Равномерная плотность материала на всем протяжении.
- ♦ Герметичность obturation.
- ♦ Obturation канала на всем протяжении до анатомической верхушки корня.

Для достижения данных результатов применяют методики пломбирования корневых каналов с использованием гуттаперчи в технике латеральной и вертикальной конденсации, термофилы, а так же пасты для пломбирования одним (центральным) штифтом. Не рекомендуется пломбирование корневых каналов с использованием только пасты без гуттаперчевых штифтов. Возможно проведение obturation корневого канала без использования штифтов в случае применения материалов, не предназначенных для проведения перечисленных методов.

См. Приложение № 3.

После obturation канала (каналов) необходимо проведение рентгенологического контроля пломбирования.

7.2.6.4. Характеристики алгоритмов и особенностей проведения хирургических вмешательств

Оперативное лечение хронических периодонтитов применяют при патологических процессах в зубах и околозубных тканях, не подлежащих или не поддающихся терапевтическому лечению. Хирургические вмешательства позволяют сохранить весь зуб или часть его, создать условия для функционирования зуба. Выделяют следующие методы

хирургического лечения периодонтитов: резекцию верхушки корня, гемисекцию и ампутацию корня, коронарно–радикулярную сепарацию, удаление зуба. На первом этапе проведения этих методов во всех каналах зуба обязательно осуществляют эндодонтическое лечение, а затем хирургическое вмешательство на корнях.

См. Приложение № 5.

7.2.6.5. Восстановление анатомической формы коронковой части зуба после проведения эндодонтического лечения

Восстановление анатомической формы коронковой части зуба после эндодонтического лечения может проводиться пломбированием и/или протезированием (изготовление вкладки, искусственной коронки, штифтовой конструкции). Для выбора метода восстановления анатомической формы коронковой части зуба необходимо оценить степень разрушения коронковой части зуба. Используют индекс разрушения окклюзионной поверхности зуба (ИРОПЗ) по В.Ю. Миликевичу.

См. Приложение № 4.

7.2.7. Требования к лекарственной помощи амбулаторно-поликлинической

Наименование группы	Кратность (продолжительность лечения)
<i>Антигистаминные средства</i>	Согласно алгоритму
<i>Сульфаниламидные препараты</i>	Согласно алгоритму
<i>Антибиотики и другие противомикробные средства</i>	Согласно алгоритму
<i>Витаминные препараты</i>	Согласно алгоритму
<i>Иммуностимуляторы</i>	Согласно алгоритму
<i>Ненаркотические анальгетики</i>	Согласно алгоритму
<i>Противовоспалительные средства</i>	Согласно алгоритму
<i>Анестетики местные</i>	Согласно алгоритму
<i>Производные нитрофурана</i>	Согласно алгоритму
<i>Антидоты мышьяка</i>	Согласно алгоритму
<i>Ферментные препараты</i>	Согласно алгоритму
<i>Гипохлорит натрия</i>	Согласно алгоритму
<i>Кровоостанавливающие препараты</i>	По потребности
<i>Пасты для пломбирования корневых каналов (на основе эвгенола, эпоксидных смол, акриловые, полиэтиленовые и поливиниловые смолы, на основе резорцин – формальдегида, с гидроксидом кальция, с трикальцийфосфатом и йодоформом, гуттаперчевые штифты, поликарбоксилатные цементы)</i>	Согласно алгоритму

7.2.8. Характеристики алгоритмов и особенностей применения медикаментов

Перед препарированием проводится анестезия (аппликационная, инфильтрационная, проводниковая) по показаниям.

Наряду с механической обработкой корневого канала выполняют его тщательное промывание антисептическими растворами.

Наиболее частыми в применении растворами для обработки корневых каналов являются гипохлорит натрия в концентрации от 2,5 до 3%, 0,05 % хлоргексидин, 3% раствор перекиси водорода, мирамистин. Растворы в систему корневого канала вводят с помощью шприцев с эндодонтическими иглами. При использовании ирригантов следует помнить, что их применение должно быть ограничено пространством канала. Попадание этих растворов за пределы канала, особенно под давлением, может привести к сильному токсическому воздействию, повреждению периапикальных тканей.

Еще одной группой химических веществ, используемых для обработки корневых каналов, являются комплексоны (хелаты), в первую очередь этилендиаминтетрауксусная кислота (ЭДТА). Препарат состоит из ЭДТА и перекиси мочевины на органической водорастворимой основе и действует как окислитель и как смазка для канала. Он эффективно размягчает дентин, что облегчает прохождение, очистку и формирование канала.

При возникновении болевой реакции назначают анальгетические лекарственные средства. При возникновении выраженных воспалительных явлений возможно назначение лекарственных препаратов с антибактериальным и противовоспалительным действием.

7.2.9. Требования к режиму труда, отдыха, лечения и реабилитации

После проведения лечения необходимо динамическое наблюдение за зубом в течение 2 лет. Рентгенологическое исследование следует проводить не ранее 3 месяцев и не позднее 1 года после пломбирования.

7.2.10. Требования к уходу за пациентом и вспомогательным процедурам

Специальных требований нет.

7.2.11. Требования к диетическим назначениям и ограничениям

Специальных требований нет.

7.2.12. Форма информированного добровольного согласия пациента при выполнении Клинических рекомендаций (протоколов лечения)

См. Приложение № 6.

7.2.13. Дополнительная информация для пациента и членов его семьи

См. Приложение № 7.

7.2.14. Правила изменения требований при выполнении Клинических рекомендаций (протоколов лечения) «Болезни периапикальных тканей» и прекращении действия требований Клинических рекомендаций (протоколов лечения)

При выявлении в процессе диагностики признаков, требующих проведения подготовительных мероприятий к лечению, пациент переводится в Клинические рекомендации (протоколы лечения), соответствующий выявленным заболеваниям и осложнениям.

При выявлении признаков другого заболевания, требующего проведения диагностических и лечебных мероприятий, наряду с признаками острого пульпита медицинская помощь пациенту оказывается в соответствии с требованиями:

а) раздела этих Клинических рекомендаций (протоколов лечения), соответствующих ведению острого пульпита

б) Клинических рекомендаций (протоколов лечения) с выявленным заболеванием или синдромом.

7.2.15. Возможные исходы и их характеристики

Исход	Частота развития, %	Критерии и признаки	Ориентировочное время достижения исхода	Преимственность и этапность оказания медицинской помощи
Компенсация функции	60	Восстановление функции	Непосредственно после лечения	Динамическое наблюдение 2 раза в год
Стабилизация	20	Отсутствие рецидива и осложнений	Непосредственно после лечения	Динамическое наблюдение 2 раза в год
Развитие ятрогенных осложнений	10	Появление новых поражений или осложнений, обусловленных проводимой терапией (например, аллергические реакции)	На этапе лечения зуба	Оказание медицинской помощи по протоколу соответствующего заболевания
Развитие нового заболевания, связанного с основным	10		После окончания лечения и при отсутствии динамического наблюдения	Оказание медицинской помощи по протоколу соответствующего заболевания

7.2.16. *Стоимостные характеристики Клинических рекомендаций (протоколов лечения) «Болезни периапикальных тканей»*

Стоимостные характеристики определяются согласно требованиям нормативных документов.

7.3. Модель пациента

Нозологическая форма – периапикальный абсцесс со свищом

Стадия – любая

Фаза – стабильное течение

Осложнения – без осложнений

Код по МКБ-С: K04.6

7.3.1. Критерии и признаки, определяющие модель пациента:

- пациенты с постоянными зубами;
- зубы с хорошо проходимыми каналами;
- наличие свищевого хода;
- возможно изменение в цвете коронковой части зуба;
- возможна болезненность при перкуссии зуба;
- снижение электровозбудимости;
- возможны изменения в периапикальных тканях на рентгенограмме в виде очага разрежения костной ткани в области верхушки корня.

7.3.2. Порядок включения пациента в Клинические рекомендации (протоколы лечения)

Состояние пациента, удовлетворяющее критериям и признакам диагностики данной модели пациента.

7.3.3. Требования к диагностике амбулаторно-поликлинической:

Код	Название	Кратность выполнения
A01.07.001	Сбор анамнеза и жалоб при патологии рта	1
A01.07.002	Визуальное исследование при патологии рта	1
A01.07.003	Пальпация органов полости рта	1
A01.07.005	Внешний осмотр челюстно-лицевой области	1
A01.07.006	Пальпация челюстно-лицевой области	1
A02.07.001	Осмотр рта с помощью дополнительных инструментов	1
A02.07.002	Исследование зубов с использованием стоматологического зонда	1
A02.07.005	Термодиагностика зуба	1
A02.07.006	Определение прикуса	1
A02.07.007	Перкуссия зубов	1
A03.07.003	Диагностика состояния зубочелюстной системы с помощью методов и средств лучевой визуализации	По потребности

A05.07.001	Электроодонтометрия	1
A06.07.003	Прицельная внутриротовая контактная рентгенография	Согласно алгоритму
A06.07.004	Ортопантомография	По потребности
A06.07.010	Радиовизиография челюстно-лицевой области	По потребности
A06.31.006	Описание и интерпретация рентгенологических изображений	По потребности
A12.07.003	Определение индексов гигиены полости рта	Согласно алгоритму
A12.07.004	Определение пародонтальных индексов	По потребности

*«1» – если 1 раз; «согласно алгоритму» – если обязательно несколько раз (2 и более); «по потребности» – если не обязательно (на усмотрение лечащего врача).

7.3.4. Характеристика алгоритмов и особенностей выполнения диагностических мероприятий

Диагностика направлена на установление диагноза, соответствующего модели пациента, исключение осложнений, определение возможности приступить к лечению без дополнительных диагностических и лечебно-профилактических мероприятий.

С этой целью производят сбор анамнеза, осмотр рта и зубов, а также другие необходимые исследования, результаты которых вносят в медицинскую карту стоматологического больного (форма 043.У).

Сбор анамнеза

При сборе анамнеза выясняют наличие или отсутствие жалоб от различных раздражителей, аллергический анамнез, наличие соматических заболеваний.

Целенаправленно выявляют жалобы на боли и дискомфорт в области конкретного зуба, их характер, сроки появления, когда пациент обратил внимание на появление дискомфорта.

Визуальное исследование, внешний осмотр челюстно-лицевой области, осмотр рта с помощью дополнительных инструментов

При внешнем осмотре оценивают форму и конфигурацию лица, выявляют наличие отека или других патологических изменений.

Необходимо проводить пальпацию лимфатических узлов головы и шеи, которая проводится бимануально и билатерально, сравнивая правую и левую половины лица и шеи.

При осмотре рта оценивают состояние зубных рядов, слизистой оболочки рта, ее цвет, увлажненность, наличие патологических изменений.

Обследованию подлежат все зубы; начинают осмотр с правых верхних моляров и заканчивают правыми нижними молярами.

Детально обследуют все поверхности каждого зуба. Зондом определяют плотность твердых тканей, оценивают текстуру и плотность поверхности, обращают внимание на наличие пятен и кариозных полостей. При зондировании обнаруженной кариозной полости обращают внимание на ее локализацию, величину, глубину, наличие размягченного дентина, болезненность или отсутствие болевой чувствительности при зондировании.

Проводят пальпацию, перкуссию, определение подвижности зуба, обследование тканей пародонта. Определяют характер болей на температурные раздражители, проводят электроодонтодиагностику, при необходимости рентгенографию.

Индексы гигиены рта определяют до лечения и после обучения гигиене рта с целью контроля.

См. Приложение № 8.

7.3.5. Требования к лечению амбулаторно-поликлиническому

Код	Название	Кратность выполнения
A16.07.055	Профессиональная гигиена полости рта и зубов	1
A13.31.007	Обучение гигиене полости рта	1
A14.07.004	Контролируемая чистка зубов	1
A06.07.003	Прицельная внутриротовая контактная рентгенография	Согласно алгоритму
A06.07.010	Радиовизиография челюстно-лицевой области	По потребности
A06.31.006	Описание и интерпретация рентгенологических изображений	Согласно алгоритму
A11.07.012	Инъекционное введение лекарственных средств в челюстно-лицевую область	Согласно алгоритму
A16.07.034	Инструментальная и медикаментозная обработка корневого канала	Согласно алгоритму
A16.07.008	Пломбирование корневого канала зуба	Согласно алгоритму
A16.07.007	Резекция верхушки корня	По потребности
A16.07.063	Гемисекция	По потребности
A16.07.064	Коронарно-радикулярная сепарация	По потребности
A16.07.002	Восстановление зуба пломбой	По потребности
A16.07.035	Восстановление зуба пломбировочными материалами с использованием анкерных штифтов	По потребности
A16.07.036	Восстановление зуба коронкой с использованием композитной культевой вкладки на анкерном штифте	По потребности

A16.07.037	Восстановление зуба коронкой с использованием цельнолитой культевой вкладки	По потребности
A16.07.056	Восстановление зубов штифтовыми зубами	По потребности
A16.07.003	Восстановление зуба вкладкой, виниром, полукоронкой	По потребности
A16.07.004	Восстановление зуба коронкой	По потребности
A17.07.002	Физиотерапевтическое воздействие на челюстно-лицевую область	По потребности
A17.07.003	Диатермокоагуляция при патологии полости рта и зубов	По потребности
A17.07.004	Ионофорез при патологии полости рта и зубов	По потребности
A17.07.005	Воздействие магнитными полями при патологии полости рта и зубов	По потребности
A17.07.006	Депофорез корневого канала зуба	По потребности
A17.07.007	Дарсонвализация при патологии полости рта и зубов	По потребности
A17.07.008	Флюктуоризация при патологии полости рта и зубов	По потребности
A17.07.009	Воздействие электрическими полями (КВЧ) при патологии полости рта и зубов	По потребности
A22.07.003	Лазерная физиотерапия челюстно-лицевой области	По потребности
A22.07.004	Ультразвуковое расширение корневого канала	По потребности
A22.07.005	Ультрафиолетовое облучение ротоглотки	По потребности
A22.07.006	Воздействие ультразвуком на область десен	По потребности
A22.07.007	Ультрафонофорез лекарственных препаратов на область десен	По потребности
A22.07.008	Воздействие лазерным низкоинтенсивным излучением на область десен	По потребности
A25.07.001	Назначение лекарственной терапии при заболеваниях полости рта и зубов	Согласно алгоритму

**«1» – если 1 раз; «согласно алгоритму» – если обязательно несколько раз (2 и более); «по потребности» – если не обязательно (на усмотрение лечащего врача).*

7.3.6. Характеристика алгоритмов и особенностей выполнения немедикаментозной помощи

Немедикаментозная помощь направлена на:

- купирование воспалительного процесса;
- проведение обработки корневых каналов под контролем рентгенограммы;
- достижение obturации корневых каналов до уровня анатомической верхушки; проводится под контролем методов лучевой визуализации;
- предупреждение развития осложнений;
- восстановление анатомической формы коронковой части зуба;
- восстановление эстетики зубного ряда.

После диагностических исследований и принятия решения на том же приеме приступают к лечению.

7.3.6.1. Характеристики алгоритмов и особенностей проведения обработки корневых каналов

Этапы проведения инструментальной и антисептической обработки корневых каналов:

- ◆ проведение местной анестезии по потребности,
- ◆ создание доступа к полости зуба,
- ◆ раскрытие полости зуба,
- ◆ создание прямого доступа к корневым каналам,
- ◆ прохождение канала или его распломбирование в ранее депульпированных зубах,
- ◆ определение рабочей длины корневого канала,
- ◆ обработка корневых каналов (механическая и медикаментозная),
- ◆ применение физических методов (по потребности),
- ◆ пломбирование корневых каналов временными и/или постоянными пломбировочными материалами,
- ◆ рентгенологический контроль на этапах лечения,
- ◆ реставрация зубов после эндодонтического лечения.

Инструментальная и антисептическая обработка корневых каналов при лечении данной формы периодонтита проводится с использованием различных методик и направлена на достижение *первичной очистки* канала от измененных тканей, удаление дентинных опилок и формирование канала для окончательной очистки и obturation. Первичная очистка канала подразумевает удаление остатков некротизированных тканей, а также продуктов тканевого распада и микроорганизмов.

Для определения рабочей длины канала используют электрометрический метод с применением различных электронных приборов (апекслокаторов), а так же рентгенологический контроль с применением эндодонтических инструментов и/или гуттаперчевого штифта в качестве маркера длины канала.

Следующий этап – формирование корневого канала. Корневой канал после обработки должен соответствовать следующим требованиям:

- ◆ Сохранять свое направление.
- ◆ Иметь форму конуса.
- ◆ Завершаться апикальным сужением.
- ◆ Не иметь неровностей на стенках.

- ♦ Иметь достаточный диаметр на всем протяжении до апикального сужения для obturации.

На данном этапе необходимо соблюдать следующие правила: проводить все манипуляции в пределах канала, не допускать проталкивание дентинных опилок и инфицированных тканей за верхушку корня. Необходимо точно определить рабочую длину канала и придать каналу достаточный диаметр для обеспечения полноценной антисептической обработки. Обращать особое внимание на предотвращение излишнего выхода инструмента за апикальное отверстие.

Для выполнения инструментальной обработки корневых каналов используют различные методики.

См. Приложение № 1.

7.3.6.2. Характеристики алгоритмов и особенностей проведения физиотерапевтических процедур

Физиотерапевтические процедуры позволяют купировать воспаление, нормализовать трофику тканей, стимулируют процессы регенерации, при этом применяют постоянный электрический ток; импульсные токи низкой, средней и высокой частоты; электрические и магнитные поля; светолечение; ультразвук и т.д. Кроме того, физические методы используют с диагностической целью. Электроодонтометрия дает возможность оценить состояние пульпы зуба, апекслокация – определить рабочую длину канала.

При эндодонтическом лечении широко применяются трансканальные воздействия постоянным током, которые обеспечивают возможность введения лекарственных веществ в труднодоступную часть корневого канала.

Включение физиотерапии в комплекс лечебных мероприятий способствует повышению эффективности и качества лечения, уменьшает количество как ближайших, так и отдаленных осложнений. Особое внимание перед назначением и проведением физиотерапевтических процедур следует обращать на наличие противопоказаний.

См. Приложение № 2.

7.3.6.3. Характеристики алгоритмов и особенностей пломбирования корневых каналов

Целью пломбирования является достижение obturации канала до апикального отверстия или физиологического сужения корня и предотвращение повторного инфицирования канала микроорганизмами. Пломбировать корневой канал можно в том случае, если отсутствуют болевые симптомы, выделение экссудата, чувствительность при перкуссии. Предварительно необходимо изолировать зуб от слюны.

Материал для пломбирования корневых каналов должен обладать следующими свойствами:

- легко поддаваться манипулированию в течение достаточно долгого рабочего времени;
- обладать пространственной стабильностью, не давать усадки и не менять форму после введения в канал;
- заполнять канал, повторяя его контуры;
- не раздражать периапикальные ткани;
- быть влагоустойчивым, непористым;
- быть рентгеноконтрастным, легко определяться на снимках;
- не изменять цвет зуба;
- при необходимости легко удаляться из корневого канала.

Критерии качества obturation корневых каналов:

- ♦ Равномерная плотность материала на всем протяжении.
- ♦ Герметичность obturation.
- ♦ Obturation канала на всем протяжении до анатомической верхушки корня.

Для достижения данных результатов применяют методики пломбирования корневых каналов с использованием гуттаперчи в технике латеральной и вертикальной конденсации, термофилы, а так же пасты для пломбирования одним (центральным) штифтом. Не рекомендуется пломбирование корневых каналов с использованием только пасты без гуттаперчевых штифтов. Возможно проведение obturation корневого канала без использования штифтов в случае применения материалов, не предназначенных для проведения перечисленных методов.

См. Приложение № 3.

После obturation канала (каналов) необходимо проведение рентгенологического контроля пломбирования.

7.3.6.4. Характеристики алгоритмов и особенностей проведения хирургических вмешательств

Оперативное лечение хронических периодонтитов применяют при патологических процессах в зубах и околозубных тканях, не подлежащих или не поддающихся терапевтическому лечению. Хирургические вмешательства позволяют сохранить весь зуб или часть его, создать условия для функционирования зуба. Выделяют следующие методы хирургического лечения периодонтитов: резекцию верхушки корня, гемисекцию и ампутацию корня, коронарно–радикулярную сепарацию. На первом этапе проведения этих

методов во всех каналах зуба обязательно осуществляют эндодонтическое лечение, а затем хирургическое вмешательство на корнях.

См. Приложение № 5.

7.3.6.5. Восстановление анатомической формы коронковой части зуба после проведения эндодонтического лечения

Восстановление анатомической формы коронковой части зуба после эндодонтического лечения может проводиться пломбированием и/или протезированием (изготовление вкладки, искусственной коронки, штифтовой конструкции). Для выбора метода восстановления анатомической формы коронковой части зуба необходимо оценить степень разрушения коронковой части зуба. Используют индекс разрушения окклюзионной поверхности зуба (ИРОПЗ) по В.Ю. Миликевичу.

См. Приложение № 4.

7.3.7. Требования к лекарственной помощи амбулаторно-поликлинической

Наименование группы	Кратность (продолжительность лечения)
<i>Антигистаминные средства</i>	Согласно алгоритму
<i>Сульфаниламидные препараты</i>	Согласно алгоритму
<i>Антибиотики и другие противомикробные средства</i>	Согласно алгоритму
<i>Витаминные препараты</i>	Согласно алгоритму
<i>Иммуностимуляторы</i>	Согласно алгоритму
<i>Ненаркотические анальгетики</i>	Согласно алгоритму
<i>Противовоспалительные средства</i>	Согласно алгоритму
<i>Анестетики местные</i>	Согласно алгоритму
<i>Производные нитрофурана</i>	Согласно алгоритму
<i>Антидоты мышьяка</i>	Согласно алгоритму
<i>Ферментные препараты</i>	Согласно алгоритму
<i>Гипохлорит натрия</i>	Согласно алгоритму
<i>Кровоостанавливающие препараты</i>	По потребности
<i>Пасты для пломбирования корневых каналов (на основе эвгенола, эпоксидных смол, акриловые, полиэтиленовые и поливиниловые смолы, на основе резорцин – формальдегида, с гидроксидом кальция, с трикальцийфосфатом и йодоформом, гуттаперчевые штифты, поликарбоксилатные цементы)</i>	Согласно алгоритму

7.3.8. Характеристики алгоритмов и особенностей применения медикаментов

Перед препарированием проводится анестезия (аппликационная, инфильтрационная, проводниковая) по показаниям.

Наряду с механической обработкой корневого канала выполняют его тщательное промывание антисептическими растворами.

Наиболее частыми в применении растворами для обработки корневых каналов являются гипохлорит натрия в концентрации от 2,5 до 3%, 0,05 % хлоргексидин, 3% раствор перекиси водорода, мирамистин. Растворы в систему корневого канала вводят с помощью шприцев с эндодонтическими иглами. При использовании ирригантов следует помнить, что их применение должно быть ограничено пространством канала. Попадание этих растворов за пределы канала, особенно под давлением, может привести к сильному токсическому воздействию, повреждению периапикальных тканей.

Еще одной группой химических веществ, используемых для обработки корневых каналов, являются комплексоны (хелаты), в первую очередь этилендиаминтетрауксусная кислота (ЭДТА). Препарат состоит из ЭДТА и перекиси мочевины на органической водорастворимой основе и действует как окислитель и как смазка для канала. Он эффективно размягчает дентин, что облегчает прохождение, очистку и формирование канала.

При возникновении болевой реакции назначают анальгетические лекарственные средства. При возникновении выраженных воспалительных явлений возможно назначение лекарственных препаратов с антибактериальным и противовоспалительным действием.

7.3.9. Требования к режиму труда, отдыха, лечения и реабилитации

После проведения лечения необходимо динамическое наблюдение за зубом в течение 2 лет. Рентгенологическое исследование следует проводить не ранее 3 месяцев и не позднее 1 года после пломбирования.

7.3.10. Требования к уходу за пациентом и вспомогательным процедурам

Специальных требований нет.

7.3.11. Требования к диетическим назначениям и ограничениям

Специальных требований нет.

7.3.12. Форма добровольного информированного согласия пациента при выполнении Клинических рекомендаций (протоколов лечения)

См. Приложение № 6.

7.3.13. Дополнительная информация для пациента и членов его семьи

См. Приложение № 7.

7.3.14. Правила изменения требований при выполнении Клинических рекомендаций (протоколов лечения) «Болезни периапикальных тканей» и прекращении действия требований Клинических рекомендаций (протоколов лечения)

При выявлении в процессе диагностики признаков, требующих проведения подготовительных мероприятий к лечению, пациент переводится в Клинические рекомендации (протоколы лечения), соответствующий выявленным заболеваниям и осложнениям.

При выявлении признаков другого заболевания, требующего проведения диагностических и лечебных мероприятий, наряду с признаками гнойного пульпита медицинская помощь пациенту оказывается в соответствии с требованиями:

а) раздела этих Клинических рекомендаций (протоколов лечения), соответствующего ведению гнойного пульпита

б) Клинических рекомендаций (протоколов лечения) с выявленным заболеванием или синдромом.

7.3.15. Возможные исходы и их характеристики

Исход	Частота развития, %	Критерии и признаки	Ориентировочное время достижения исхода	Преимственность и этапность оказания медицинской помощи
Компенсация функции	60	Восстановление функции	Непосредственно после лечения	Динамическое наблюдение 2 раза в год
Стабилизация	20	Отсутствие рецидива и осложнений	Непосредственно после лечения	Динамическое наблюдение 2 раза в год
Развитие ятрогенных осложнений	10	Появление новых поражений или осложнений, обусловленных проводимой терапией (например, аллергические реакции)	На этапе лечения зуба	Оказание медицинской помощи по протоколу соответствующего заболевания
Развитие нового заболевания, связанного с основным	10		После окончания лечения и при отсутствии динамического наблюдения	Оказание медицинской помощи по протоколу соответствующего заболевания

7.3.16. Стоимостные характеристики Клинических рекомендаций (протоколов лечения) «Болезни периапикальных тканей»

Стоимостные характеристики определяются согласно требованиям нормативных документов.

7.4. Модель пациента

Нозологическая форма: периапикальный абсцесс без свища

Стадия – любая

Фаза – стабильное течение

Осложнения – без осложнений

Код по МКБ-С: K04.7

7.4.1. Критерии и признаки, определяющие модель пациента

- пациенты с постоянными зубами;
- зубы с хорошо проходимыми каналами;
- наличие боли на момент осмотра и в анамнезе;
- болезненность при накусывании на зуб;
- возможно повышение температуры тела;
- возможен симптом «выросшего зуба»;
- возможно изменение в цвете коронковой части зуба;
- резкая болезненность при перкуссии зуба;
- снижение электровозбудимости;
- изменения в периапикальных тканях на рентгенограмме в виде очага разрежения костной ткани в области верхушки зуба.

7.4.2. Порядок включения пациента в Клинические рекомендации (протоколы лечения)

Состояние пациента, удовлетворяющее критериям и признакам диагностики данной модели пациента.

7.4.3. Требования к диагностике амбулаторно-поликлинической

Код	Название	Кратность выполнения
A01.07.001	Сбор анамнеза и жалоб при патологии рта	1
A01.07.002	Визуальное исследование при патологии рта	1
A01.07.003	Пальпация органов полости рта	1
A01.07.005	Внешний осмотр челюстно-лицевой области	1
A01.07.006	Пальпация челюстно-лицевой области	1
A02.07.001	Осмотр рта с помощью дополнительных инструментов	1
A02.07.002	Исследование зубов с использованием стоматологического зонда	1
A02.07.005	Термодиагностика зуба	1
A02.07.006	Определение прикуса	1
A02.07.007	Перкуссия зубов	1

A03.07.003	Диагностика состояния зубочелюстной системы с помощью методов и средств лучевой визуализации	По потребности
A05.07.001	Электроодонтометрия	1
A06.07.003	Прицельная внутриротовая контактная рентгенография	Согласно алгоритму
A06.07.004	Ортопантомография	По потребности
A06.07.010	Радиовизиография челюстно-лицевой области	По потребности
A06.31.006	Описание и интерпретация рентгенологических изображений	По потребности
A12.07.003	Определение индексов гигиены полости рта	Согласно алгоритму
A12.07.004	Определение пародонтальных индексов	По потребности

*«1» – если 1 раз; «согласно алгоритму» – если обязательно несколько раз (2 и более); «по потребности» – если не обязательно (на усмотрение лечащего врача).

7.4.4. Характеристика алгоритмов и особенностей выполнения диагностических мероприятий

Диагностика направлена на установление диагноза, соответствующего модели пациента, исключение осложнений, определение возможности приступить к лечению без дополнительных диагностических и лечебно-профилактических мероприятий.

С этой целью производят сбор анамнеза, осмотр рта и зубов, а также другие необходимые исследования, результаты которых вносят в медицинскую карту стоматологического больного (форма 043.У).

Сбор анамнеза

При сборе анамнеза выясняют наличие или отсутствие жалоб от различных раздражителей, аллергический анамнез, наличие соматических заболеваний.

Целенаправленно выявляют жалобы на боли и дискомфорт в области конкретного зуба, их характер, сроки появления, когда пациент обратил внимание на появление дискомфорта.

Визуальное исследование, внешний осмотр челюстно-лицевой области, осмотр рта с помощью дополнительных инструментов

При внешнем осмотре оценивают форму и конфигурацию лица, выявляют наличие отека или других патологических изменений.

Необходимо проводить пальпацию лимфатических узлов головы и шеи, которая проводится бимануально и билатерально, сравнивая правую и левую половины лица и шеи.

При осмотре рта оценивают состояние зубных рядов, слизистой оболочки рта, ее цвет, увлажненность, наличие патологических изменений.

Обследованию подлежат все зубы; начинают осмотр с правых верхних моляров и заканчивают правыми нижними молярами.

Детально обследуют все поверхности каждого зуба. Зондом определяют плотность твердых тканей, оценивают текстуру и плотность поверхности, обращают внимание на наличие пятен и кариозных полостей. При зондировании обнаруженной кариозной полости обращают внимание на ее локализацию, величину, глубину, наличие размягченного дентина, болезненность или отсутствие болевой чувствительности при зондировании.

Проводят пальпацию, перкуссию, определение подвижности зуба, обследование тканей пародонта. Определяют характер болей на температурные раздражители, проводят электроодонтодиагностику, при необходимости рентгенографию.

Индексы гигиены рта определяют до лечения и после обучения гигиене рта с целью контроля.

См. Приложение № 8.

7.4.5. Требования к лечению амбулаторно-поликлиническому

Код	Название	Кратность выполнения
A16.07.055	Профессиональная гигиена полости рта и зубов	1
A13.31.007	Обучение гигиене полости рта	1
A14.07.004	Контролируемая чистка зубов	1
A06.07.003	Прицельная внутриротовая контактная рентгенография	Согласно алгоритму
A06.07.010	Радиовизиография челюстно-лицевой области	По потребности
A06.31.006	Описание и интерпретация рентгенологических изображений	Согласно алгоритму
A16.07.034	Инструментальная и медикаментозная обработка корневого канала	Согласно алгоритму
A11.07.012	Инъекционное введение лекарственных средств в челюстно-лицевую область	Согласно алгоритму
A16.07.008	Пломбирование корневого канала зуба	Согласно алгоритму
A16.07.007	Резекция верхушки корня	По потребности
A16.07.063	Гемисекция	По потребности
A16.07.064	Коронарно-радикулярная сепарация	По потребности
A16.07.002	Восстановление зуба пломбой	По потребности
A16.07.035	Восстановление зуба пломбировочными материалами с использованием анкерных штифтов	По потребности

A16.07.036	Восстановление зуба коронкой с использованием композитной культевой вкладки на анкерном штифте	По потребности
A16.07.037	Восстановление зуба коронкой с использованием цельнолитой культевой вкладки	По потребности
A16.07.056	Восстановление зубов штифтовыми зубами	По потребности
A16.07.003	Восстановление зуба вкладкой, виниром, полукоронкой	По потребности
A16.07.004	Восстановление зуба коронкой	По потребности
A17.07.002	Физиотерапевтическое воздействие на челюстно-лицевую область	По потребности
A17.07.003	Диатермокоагуляция при патологии полости рта и зубов	По потребности
A17.07.004	Ионофорез при патологии полости рта и зубов	По потребности
A17.07.005	Воздействие магнитными полями при патологии полости рта и зубов	По потребности
A17.07.006	Депофорез корневого канала зуба	По потребности
A17.07.007	Дарсонвализация при патологии полости рта и зубов	По потребности
A17.07.008	Флюктуоризация при патологии полости рта и зубов	По потребности
A17.07.009	Воздействие электрическими полями (КВЧ) при патологии полости рта и зубов	По потребности
A22.07.003	Лазерная физиотерапия челюстно-лицевой области	По потребности
A22.07.004	Ультразвуковое расширение корневого канала	По потребности
A22.07.005	Ультрафиолетовое облучение ротоглотки	По потребности
A22.07.006	Воздействие ультразвуком на область десен	По потребности
A22.07.007	Ультрафонофорез лекарственных препаратов на область десен	По потребности
A22.07.008	Воздействие лазерным низкоинтенсивным излучением на область десен	По потребности
A25.07.001	Назначение лекарственной терапии при заболеваниях полости рта и зубов	Согласно алгоритму

**«1» – если 1 раз; «согласно алгоритму» – если обязательно несколько раз (2 и более); «по потребности» – если не обязательно (на усмотрение лечащего врача).*

7.4.6. Характеристика алгоритмов и особенностей выполнения немедикаментозной помощи

Немедикаментозная помощь направлена на:

- купирование воспалительного процесса;
- проведение обработки корневых каналов под контролем рентгенограммы;
- достижение obturации корневых каналов до уровня анатомической верхушки; проводится под контролем методов лучевой визуализации;
- предупреждение развития осложнений;
- восстановление анатомической формы коронковой части зуба;

- восстановление эстетики зубного ряда.

После диагностических исследований и принятия решения на том же приеме приступают к лечению.

7.4.6.1. Характеристики алгоритмов и особенностей проведения обработки корневых каналов

Этапы проведения инструментальной и антисептической обработки корневых каналов:

- ◆ проведение местной анестезии по потребности;
- ◆ создание доступа к полости зуба;
- ◆ раскрытие полости зуба;
- ◆ создание прямого доступа к корневым каналам;
- ◆ прохождение канала или его распломбирование в ранее депульпированных зубах;
- ◆ определение рабочей длины корневого канала;
- ◆ обработка корневых каналов (механическая и медикаментозная);
- ◆ применение физических методов (по потребности);
- ◆ пломбирование корневых каналов временными и/или постоянными пломбировочными материалами;
- ◆ рентгенологический контроль на этапах лечения;
- ◆ реставрация зубов после эндодонтического лечения.

Инструментальная и антисептическая обработка корневых каналов при лечении данной формы периодонтита проводится с использованием различных методик и направлена на достижение *первичной очистки* канала от измененных тканей, удаление дентинных опилок и формирование канала для окончательной очистки и obturation. Первичная очистка канала подразумевает удаление остатков некротизированных тканей, а также продуктов тканевого распада и микроорганизмов.

Для определения рабочей длины канала используют электрометрический метод с применением различных электронных приборов (апекслокаторов), а так же рентгенологический контроль с применением эндодонтических инструментов и/или гуттаперчевого штифта в качестве маркера длины канала.

Следующий этап – формирование корневого канала. Корневой канал после обработки должен соответствовать следующим требованиям:

- ◆ Сохранять свое направление.
- ◆ Иметь форму конуса.
- ◆ Завершаться апикальным сужением.
- ◆ Не иметь неровностей на стенках.

- ♦ Иметь достаточный диаметр на всем протяжении до апикального сужения для obturации.

На данном этапе необходимо соблюдать следующие правила: проводить все манипуляции в пределах канала, не допускать проталкивание дентинных опилок и инфицированных тканей за верхушку корня. Необходимо точно определить рабочую длину канала и придать каналу достаточный диаметр для обеспечения полноценной антисептической обработки. Обращать особое внимание на предотвращение излишнего выхода инструмента за апикальное отверстие.

Для выполнения инструментальной обработки корневых каналов используют различные методики.

См. Приложение № 1.

7.4.6.2. Характеристики алгоритмов и особенностей проведения физиотерапевтических процедур

Физиотерапевтические процедуры позволяют купировать воспаление, нормализовать трофику тканей, стимулируют процессы регенерации, при этом применяют постоянный электрический ток; импульсные токи низкой, средней и высокой частоты; электрические и магнитные поля; светолечение; ультразвук и т.д. Кроме того, физические методы используют с диагностической целью. Электроодонтометрия дает возможность оценить состояние пульпы зуба, апекслокация – определить рабочую длину канала.

При эндодонтическом лечении широко применяются трансканальные воздействия постоянным током, которые обеспечивают возможность введения лекарственных веществ в труднодоступную часть корневого канала.

Включение физиотерапии в комплекс лечебных мероприятий способствует повышению эффективности и качества лечения, уменьшает количество как ближайших, так и отдаленных осложнений. Особое внимание перед назначением и проведением физиотерапевтических процедур следует обращать на наличие противопоказаний.

См. Приложение № 2.

7.4.6.3. Характеристики алгоритмов и особенностей пломбирования корневых каналов.

Целью пломбирования является достижение obturации канала до апикального отверстия или физиологического сужения корня и предотвращение повторного инфицирования канала микроорганизмами. Пломбировать корневой канал можно в том случае, если

отсутствуют болевые симптомы, выделение экссудата, чувствительность при перкуссии. Предварительно необходимо изолировать зуб от слюны.

Материал для пломбирования корневых каналов должен обладать следующими свойствами:

- легко поддаваться манипулированию в течение достаточно долгого рабочего времени;
- обладать пространственной стабильностью, не давать усадки и не менять форму после введения в канал;
- заполнять канал латерально и апикально, повторяя его контуры;
- не раздражать периапикальные ткани;
- быть влагоустойчивым, непористым;
- быть рентгеноконтрастным, легко определяться на снимках;
- не изменять цвет зуба;
- при необходимости легко удаляться из корневого канала.

Критерии качества obturation корневых каналов:

- ♦ Равномерная плотность материала на всем протяжении.
- ♦ Герметичность obturation.
- ♦ Obturation канала на всем протяжении до анатомической верхушки корня.

Для достижения данных результатов применяют методики пломбирования корневых каналов с использованием гуттаперчи в технике латеральной и вертикальной конденсации, термофилы, а так же пасты для пломбирования одним (центральным) штифтом. Не рекомендуется пломбирование корневых каналов с использованием только пасты без гуттаперчевых штифтов. Возможно проведение obturation корневого канала без использования штифтов в случае применения материалов, не предназначенных для проведения перечисленных методов.

См. Приложение № 3.

После obturation канала (каналов) необходимо проведение рентгенологического контроля пломбирования.

7.4.6.4. Характеристики алгоритмов и особенностей проведения хирургических вмешательств

Оперативное лечение хронических периодонтитов применяют при патологических процессах в зубах и околозубных тканях, не подлежащих или не поддающихся терапевтическому лечению. Хирургические вмешательства позволяют сохранить весь зуб

или часть его, создать условия для функционирования зуба. Выделяют следующие методы хирургического лечения периодонтитов: резекцию верхушки корня, гемисекцию и ампутацию корня, коронарно–радикулярную сепарацию. На первом этапе проведения этих методов во всех каналах зуба обязательно осуществляют эндодонтическое лечение, а затем хирургическое вмешательство на корнях.

См. Приложение № 5.

7.4.6.5. Восстановление анатомической формы коронковой части зуба после проведения эндодонтического лечения

Восстановление анатомической формы коронковой части зуба после эндодонтического лечения может проводиться пломбированием и/или протезированием (изготовление вкладки, искусственной коронки, штифтовой конструкции). Для выбора метода восстановления анатомической формы коронковой части зуба необходимо оценить степень разрушения коронковой части зуба. Используют индекс разрушения окклюзионной поверхности зуба (ИРОПЗ) по В.Ю. Миликевичу.

См. Приложение № 4.

7.4.7. Требования к лекарственной помощи амбулаторно-поликлинической

Наименование группы	Кратность (продолжительность лечения)
<i>Антигистаминные средства</i>	Согласно алгоритму
<i>Сульфаниламидные препараты</i>	Согласно алгоритму
<i>Антибиотики и другие противомикробные средства</i>	Согласно алгоритму
<i>Витаминные препараты</i>	Согласно алгоритму
<i>Иммуностимуляторы</i>	Согласно алгоритму
<i>Ненаркотические анальгетики</i>	Согласно алгоритму
<i>Противовоспалительные средства</i>	Согласно алгоритму
<i>Анестетики местные</i>	Согласно алгоритму
<i>Производные нитрофурана</i>	Согласно алгоритму
<i>Антидоты мышьяка</i>	Согласно алгоритму
<i>Ферментные препараты</i>	Согласно алгоритму
<i>Гипохлорит натрия</i>	Согласно алгоритму
<i>Кровоостанавливающие препараты</i>	По потребности
<i>Пасты для пломбирования корневых каналов (на основе эвгенола, эпоксидных смол, акриловые, полиэтиленовые и поливиниловые смолы, на основе резорцин – формальдегида, с гидроксидом кальция, с трикальцийфосфатом и йодоформом, гуттаперчевые штифты, поликарбоксилатные цементы)</i>	Согласно алгоритму

7.4.8. Характеристики алгоритмов и особенностей применения медикаментов

Перед препарированием проводится анестезия (аппликационная, инфильтрационная, проводниковая) по показаниям.

Наряду с механической обработкой корневого канала выполняют его тщательное промывание антисептическими растворами.

Наиболее частыми в применении растворами для обработки корневых каналов являются гипохлорит натрия в концентрации от 2,5 до 3%, 0,05 % хлоргексидин, 3% раствор перекиси водорода, мирамистин. Растворы в систему корневого канала вводят с помощью шприцев с эндодонтическими иглами. При использовании ирригантов следует помнить, что их применение должно быть ограничено пространством канала. Попадание этих растворов за пределы канала, особенно под давлением, может привести к сильному токсическому воздействию, повреждению периапикальных тканей.

Еще одной группой химических веществ, используемых для обработки корневых каналов, являются комплексоны (хелаты), в первую очередь этилендиаминтетрауксусная кислота (ЭДТА). Препарат состоит из ЭДТА и перекиси мочевины на органической водорастворимой основе и действует как окислитель и как смазка для канала. Он эффективно размягчает дентин, что облегчает прохождение, очистку и формирование канала.

При возникновении болевой реакции назначают анальгетические лекарственные средства. При возникновении выраженных воспалительных явлений возможно назначение лекарственных препаратов с антибактериальным и противовоспалительным действием.

7.4.9. Требования к режиму труда, отдыха, лечения и реабилитации

После проведения лечения необходимо динамическое наблюдение за зубом в течение 2 лет. Рентгенологическое исследование следует проводить не ранее 3 месяцев и не позднее 1 года после пломбирования.

7.4.10. Требования к уходу за пациентом и вспомогательным процедурам

Специальных требований нет.

7.4.11. Требования к диетическим назначениям и ограничениям

Специальных требований нет.

7.4.12. Форма добровольного информированного согласия пациента при выполнении Клинических рекомендаций (протоколов лечения)

См. Приложение № 6.

7.4.13. Дополнительная информация для пациента и членов его семьи

См. Приложение № 7.

7.4.14. Правила изменения требований при выполнении Клинических рекомендаций (протоколов лечения) «Болезни периапикальных тканей» и прекращении действия требований Клинических рекомендаций (протоколов лечения)

При выявлении в процессе диагностики признаков, требующих проведения подготовительных мероприятий к лечению, пациент переводится в Клинические рекомендации (протоколы лечения), соответствующий выявленным заболеваниям и осложнениям.

При выявлении признаков другого заболевания, требующего проведения диагностических и лечебных мероприятий, наряду с признаками гнойного пульпита медицинская помощь пациенту оказывается в соответствии с требованиями:

- а) раздела этих Клинических рекомендаций (протоколов лечения), соответствующего ведению гнойного пульпита
- б) Клинических рекомендаций (протоколов лечения) с выявленным заболеванием или синдромом.

7.4.15. Возможные исходы и их характеристики

Исход	Частота развития, %	Критерии и признаки	Ориентировочное время достижения исхода	Преимственность и этапность оказания медицинской помощи
Компенсация функции	60	Восстановление функции	Непосредственно после лечения	Динамическое наблюдение 2 раза в год
Стабилизация	20	Отсутствие рецидива и осложнений	Непосредственно после лечения	Динамическое наблюдение 2 раза в год
Развитие ятрогенных осложнений	10	Появление новых поражений или осложнений, обусловленных проводимой терапией (например, аллергические реакции)	На этапе лечения зуба	Оказание медицинской помощи по протоколу соответствующего заболевания
Развитие нового заболевания, связанного с основным	10		После окончания лечения и при отсутствии динамического наблюдения	Оказание медицинской помощи по протоколу соответствующего заболевания

7.4.16. Стоимостные характеристики Клинических рекомендаций (протоколов лечения) «Болезни периапикальных тканей»

Стоимостные характеристики определяются согласно требованиям нормативных документов.

7.5. Модель пациента

Нозологическая форма: корневая киста периапикальная

Стадия – любая

Фаза – стабильное течение

Осложнения – без осложнений

Код по МКБ-С: K04.8

7.5.1. Критерии и признаки, определяющие модель пациента:

- пациенты с постоянными зубами;
- зубы с хорошо проходимыми каналами;
- возможно отсутствие субъективных проявлений;
- наличие боли в анамнезе;
- возможно изменение в цвете коронковой части зуба;
- возможна болезненность при перкуссии зуба;
- снижение электровозбудимости;
- изменения в периапикальных тканях на рентгенограмме в виде очага разрежения костной ткани с четкими границами.

7.5.2. Порядок включения пациента в Клинические рекомендации (протоколы лечения)

Состояние пациента, удовлетворяющее критериям и признакам диагностики данной модели пациента.

7.5.3. Требования к диагностике амбулаторно-поликлинической

Код	Название	Кратность выполнения
A01.07.001	Сбор анамнеза и жалоб при патологии рта	1
A01.07.002	Визуальное исследование при патологии рта	1
A01.07.003	Пальпация органов полости рта	1
A01.07.005	Внешний осмотр челюстно-лицевой области	1
A01.07.006	Пальпация челюстно-лицевой области	1
A02.07.001	Осмотр рта с помощью дополнительных инструментов	1
A02.07.002	Исследование зубов с использованием стоматологического зонда	1
A02.07.005	Термодиагностика зуба	1
A02.07.006	Определение прикуса	1
A02.07.007	Перкуссия зубов	1
A03.07.003	Диагностика состояния зубочелюстной системы с помощью методов и средств лучевой визуализации	По потребности
A05.07.001	Электроодонтометрия	1

A06.07.003	Прицельная внутриротовая контактная рентгенография	Согласно алгоритму
A06.07.004	Ортопантомография	По потребности
A06.07.010	Радиовизиография челюстно-лицевой области	По потребности
A06.31.006	Описание и интерпретация рентгенологических изображений	По потребности
A12.07.003	Определение индексов гигиены полости рта	Согласно алгоритму
A12.07.004	Определение пародонтальных индексов	По потребности

*«1» – если 1 раз; «согласно алгоритму» – если обязательно несколько раз (2 и более); «по потребности» – если не обязательно (на усмотрение лечащего врача).

7.5.4. Характеристика алгоритмов и особенностей выполнения диагностических мероприятий

Диагностика направлена на установление диагноза, соответствующего модели пациента, исключение осложнений, определение возможности приступить к лечению без дополнительных диагностических и лечебно-профилактических мероприятий.

С этой целью производят сбор анамнеза, осмотр рта и зубов, а также другие необходимые исследования, результаты которых вносят в медицинскую карту стоматологического больного (форма 043.У).

Сбор анамнеза

При сборе анамнеза выясняют наличие или отсутствие жалоб от различных раздражителей, аллергический анамнез, наличие соматических заболеваний.

Целенаправленно выявляют жалобы на боли и дискомфорт в области конкретного зуба, их характер, сроки появления, когда пациент обратил внимание на появление дискомфорта.

Визуальное исследование, внешний осмотр челюстно-лицевой области, осмотр рта с помощью дополнительных инструментов

При внешнем осмотре оценивают форму и конфигурацию лица, выявляют наличие отека или других патологических изменений.

Необходимо проводить пальпацию лимфатических узлов головы и шеи, которая проводится бимануально и билатерально, сравнивая правую и левую половины лица и шеи.

При осмотре рта оценивают состояние зубных рядов, слизистой оболочки рта, ее цвет, увлажненность, наличие патологических изменений.

Обследованию подлежат все зубы; начинают осмотр с правых верхних моляров и заканчивают правыми нижними молярами.

Детально обследуют все поверхности каждого зуба. Зондом определяют плотность твердых тканей, оценивают текстуру и плотность поверхности, обращают внимание на наличие пятен и кариозных полостей. При зондировании обнаруженной кариозной полости обращают внимание на ее локализацию, величину, глубину, наличие размягченного дентина, болезненность или отсутствие болевой чувствительности при зондировании.

Проводят пальпацию, перкуссию, определение подвижности зуба, обследование тканей пародонта. Определяют характер болей на температурные раздражители, проводят электроодонтодиагностику, при необходимости рентгенографию.

Индексы гигиены рта определяют до лечения и после обучения гигиене полости рта с целью контроля.

См. Приложение № 8.

7.5.5. Требования к лечению амбулаторно-поликлиническому

Код	Название	Кратность выполнения
A16.07.055	Профессиональная гигиена полости рта и зубов	1
A13.31.007	Обучение гигиене полости рта	1
A14.07.004	Контролируемая чистка зубов	1
A06.07.003	Прицельная внутриротовая контактная рентгенография	Согласно алгоритму
A06.07.010	Радиовизиография челюстно-лицевой области	По потребности
A06.31.006	Описание и интерпретация рентгенологических изображений	Согласно алгоритму
A16.07.034	Инструментальная и медикаментозная обработка корневого канала	Согласно алгоритму
A11.07.012	Инъекционное введение лекарственных средств в челюстно-лицевую область	Согласно алгоритму
A16.07.008	Пломбирование корневого канала зуба	Согласно алгоритму
A16.07.007	Резекция верхушки корня	По потребности
A16.07.063	Гемисекция	По потребности
A16.07.064	Коронарно-радикулярная сепарация	По потребности
A16.07.018	Цистотомия или цистэктомия	По потребности
A16.07.002	Восстановление зуба пломбой	По потребности
A16.07.035	Восстановление зуба пломбировочными материалами с использованием анкерных штифтов	По потребности
A16.07.036	Восстановление зуба коронкой с использованием культевой вкладки на анкерном штифте	По потребности

A16.07.037	Восстановление зуба коронкой с использованием цельнолитой культевой вкладки	По потребности
A16.07.056	Восстановление зубов штифтовыми зубами	По потребности
A16.07.003	Восстановление зуба вкладкой, виниром, полукоронкой	По потребности
A16.07.004	Восстановление зуба коронкой	По потребности
A17.07.002	Физиотерапевтическое воздействие на челюстно-лицевую область	По потребности
A17.07.003	Диатермокоагуляция при патологии полости рта и зубов	По потребности
A17.07.004	Ионофорез при патологии полости рта и зубов	По потребности
A17.07.005	Воздействие магнитными полями при патологии полости рта и зубов	По потребности
A17.07.006	Депофорез корневого канала зуба	По потребности
A17.07.007	Дарсонвализация при патологии полости рта и зубов	По потребности
A17.07.008	Флюктуоризация при патологии полости рта и зубов	По потребности
A17.07.009	Воздействие электрическими полями (КВЧ) при патологии полости рта и зубов	По потребности
A22.07.003	Лазерная физиотерапия челюстно-лицевой области	По потребности
A22.07.004	Ультразвуковое расширение корневого канала	По потребности
A22.07.005	Ультрафиолетовое облучение ротоглотки	По потребности
A22.07.006	Воздействие ультразвуком на область десен	По потребности
A22.07.007	Ультрафонофорез лекарственных препаратов на область десен	По потребности
A22.07.008	Воздействие лазерным низкоинтенсивным излучением на область десен	По потребности
A25.07.001	Назначение лекарственной терапии при заболеваниях полости рта и зубов	Согласно алгоритму

**«1» – если 1 раз; «согласно алгоритму» – если обязательно несколько раз (2 и более); «по потребности» – если не обязательно (на усмотрение лечащего врача).*

7.5.6. Характеристика алгоритмов и особенностей выполнения немедикаментозной помощи

Немедикаментозная помощь направлена на:

- купирование воспалительного процесса;
- проведение обработки корневых каналов под контролем рентгенограммы;
- достижение obturации корневых каналов до уровня анатомической верхушки; проводится под контролем методов лучевой визуализации;
- предупреждение развития осложнений;
- восстановление анатомической формы коронковой части зуба;
- восстановление эстетики зубного ряда.

После диагностических исследований и принятия решения на том же приеме приступают к лечению.

7.5.6.1. Характеристики алгоритмов и особенностей проведения обработки корневых каналов

Этапы проведения инструментальной и антисептической обработки корневых каналов:

- ◆ проведение местной анестезии по потребности;
- ◆ создание доступа к полости зуба;
- ◆ раскрытие полости зуба;
- ◆ создание прямого доступа к корневым каналам;
- ◆ прохождение канала или его распломбирование в ранее депульпированных зубах;
- ◆ определение рабочей длины корневого канала;
- ◆ обработка корневых каналов (механическая и медикаментозная);
- ◆ применение физических методов (по потребности);
- ◆ пломбирование корневых каналов временными и/или постоянными пломбировочными материалами;
- ◆ рентгенологический контроль на этапах лечения;
- ◆ реставрация зубов после эндодонтического лечения.

Инструментальная и антисептическая обработка корневых каналов при лечении данной формы периодонтита проводится с использованием различных методик и направлена на достижение очистки канала от измененных тканей, удаление дентинных опилок и формирование канала для окончательной очистки и obturation.

Для определения рабочей длины канала используют электрометрический метод с применением различных электронных приборов (апекслокаторов), а так же рентгенологический контроль с применением эндодонтических инструментов и/или гуттаперчевого штифта в качестве маркера длины канала.

Следующий этап – формирование корневого канала. Корневой канал после обработки должен соответствовать следующим требованиям:

- ◆ Сохранять свое направление.
- ◆ Иметь форму конуса.
- ◆ Завершаться апикальным сужением.
- ◆ Не иметь неровностей на стенках.
- ◆ Иметь достаточный диаметр на всем протяжении до апикального сужения для obturation.

На данном этапе необходимо соблюдать следующие правила: проводить все манипуляции в пределах канала, не допускать проталкивание дентинных опилок и инфицированных тканей за верхушку корня. Необходимо точно определить рабочую длину канала и придать каналу достаточный диаметр для обеспечения полноценной антисептической обработки. Обращать особое внимание на предотвращение излишнего выхода инструмента за апикальное отверстие.

Для выполнения инструментальной обработки корневых каналов используют различные методики.

См. Приложение № 1.

7.5.6.2. Характеристики алгоритмов и особенностей проведения физиотерапевтических процедур

Физиотерапевтические процедуры позволяют купировать воспаление, нормализовать трофику тканей, стимулируют процессы регенерации, при этом применяют постоянный электрический ток; импульсные токи низкой, средней и высокой частоты; электрические и магнитные поля; светолечение; ультразвук и т.д. Кроме того, физические методы используют с диагностической целью. Электроодонтометрия дает возможность оценить состояние пульпы зуба, апекслокация—определить рабочую длину канала.

При эндодонтическом лечении широко применяются трансканальные воздействия постоянным током, которые обеспечивают возможность введения лекарственных веществ в труднодоступную часть корневого канала.

Включение физиотерапии в комплекс лечебных мероприятий способствует повышению эффективности и качества лечения, уменьшает количество как ближайших так и отдаленных осложнений. Особое внимание перед назначением и проведением физиотерапевтических процедур следует обращать на наличие противопоказаний. См. Приложение № 2.

7.5.6.3. Характеристики алгоритмов и особенностей пломбирования корневых каналов

Целью пломбирования является достижение obturation канала до апикального отверстия или физиологического сужения корня и предотвращение повторного инфицирования канала микроорганизмами. Пломбировать корневой канал можно в том случае, если отсутствуют болевые симптомы, выделение экссудата, чувствительность при перкуссии. Предварительно необходимо изолировать зуб от слюны.

Материал для пломбирования корневых каналов должен обладать следующими свойствами:

- легко поддаваться манипулированию в течение достаточно долгого рабочего времени;
- обладать пространственной стабильностью, не давать усадки и не менять форму после введения в канал;
- заполнять канал латерально и апикально, повторяя его контуры;
- не раздражать периапикальные ткани;
- быть влагоустойчивым, непористым;
- быть рентгеноконтрастным, легко определяться на снимках;
- не изменять цвет зуба;
- при необходимости легко удаляться из корневого канала.

Критерии качества obturation корневых каналов:

- ♦ Равномерная плотность материала на всем протяжении.
- ♦ Герметичность obturation.
- ♦ Obturation канала на всем протяжении до анатомической верхушки корня.

Для достижения данных результатов применяют методики пломбирования корневых каналов с использованием гуттаперчи в технике латеральной и вертикальной конденсации, термофилы, а так же пасты для пломбирования одним (центральным) штифтом. Не рекомендуется пломбирование корневых каналов с использованием только пасты без гуттаперчевых штифтов. Возможно проведение obturation корневого канала без штифтов в случае использования материалов, не предназначенных для проведения перечисленных методов.

См. Приложение № 3.

После obturation канала (каналов) необходимо проведение рентгенологического контроля пломбирования.

7.5.6.4. Характеристики алгоритмов и особенностей проведения хирургических вмешательств

Оперативное лечение хронических периодонтитов применяют при патологических процессах в зубах и околозубных тканях, не подлежащих или не поддающихся терапевтическому лечению. Хирургические вмешательства позволяют сохранить весь зуб или часть его, создать условия для функционирования зуба. Выделяют следующие методы хирургического лечения периодонтитов: резекцию верхушки корня, гемисекцию и

ампутацию корня, коронарно–радикулярную сепарацию, цистотомию, цистэктомию. На первом этапе проведения этих методов во всех каналах зуба обязательно осуществляют эндодонтическое лечение, а затем хирургическое вмешательство на корнях.

См. Приложение № 5.

7.5.6.5. Восстановление анатомической формы коронковой части зуба после проведения эндодонтического лечения

Восстановление анатомической формы коронковой части зуба после эндодонтического лечения может проводиться пломбированием и/или протезированием (изготовление вкладки, искусственной коронки, штифтовой конструкции). Для выбора метода восстановления анатомической формы коронковой части зуба необходимо оценить степень разрушения коронковой части зуба. Используют индекс разрушения окклюзионной поверхности зуба (ИРОПЗ) по В.Ю. Миликевичу.

См. Приложение № 4.

7.5.7. Требования к лекарственной помощи амбулаторно-поликлинической

Наименование группы	Кратность (продолжительность лечения)
<i>Антигистаминные средства</i>	Согласно алгоритму
<i>Сульфаниламидные препараты</i>	Согласно алгоритму
<i>Антибиотики и другие противомикробные средства</i>	Согласно алгоритму
<i>Витаминные препараты</i>	Согласно алгоритму
<i>Иммуностимуляторы</i>	Согласно алгоритму
<i>Ненаркотические анальгетики</i>	Согласно алгоритму
<i>Противовоспалительные средства</i>	Согласно алгоритму
<i>Анестетики местные</i>	Согласно алгоритму
<i>Производные нитрофурана</i>	Согласно алгоритму
<i>Антидоты мышьяка</i>	Согласно алгоритму
<i>Ферментные препараты</i>	Согласно алгоритму
<i>Гипохлорит натрия</i>	Согласно алгоритму
<i>Кровоостанавливающие препараты</i>	По потребности
<i>Пасты для пломбирования корневых каналов (на основе эвгенола, эпоксидных смол, акриловые, полиэтиленовые и поливиниловые смолы, на основе резорцин – формальдегида, с гидроксидом кальция, с трикальцийфосфатом и йодоформом, гуттаперчевые штифты, поликарбоксилатные цементы)</i>	Согласно алгоритму

7.5.8. Характеристики алгоритмов и особенностей применения медикаментов

Перед препарированием проводится анестезия (аппликационная, инфильтрационная, проводниковая) по показаниям.

Наряду с механической обработкой корневого канала выполняют его тщательное промывание антисептическими растворами.

Наиболее частыми в применении растворами для обработки корневых каналов являются гипохлорит натрия в концентрации от 2,5 до 3%, 0,05% хлоргексидин, 3% раствор перекиси водорода, мирамистин. Растворы в систему корневого канала вводят с помощью шприцев с эндодонтическими иглами. При использовании ирригантов следует помнить, что их применение должно быть ограничено пространством канала. Попадание этих растворов за пределы канала, особенно под давлением, может привести к сильному токсическому воздействию, повреждению периапикальных тканей.

Еще одной группой химических веществ, используемых для обработки корневых каналов, являются комплексоны (хелаты), в первую очередь этилендиаминтетрауксусная кислота (ЭДТА). Препарат состоит из ЭДТА и перекиси мочевины на органической водорастворимой основе и действует как окислитель и как смазка для канала. Он эффективно размягчает дентин, что облегчает прохождение, очистку и формирование канала.

При возникновении болевой реакции назначают анальгетические лекарственные средства. При возникновении выраженных воспалительных явлений возможно назначение лекарственных препаратов с антибактериальным и противовоспалительным действием.

7.5.9. Требования к режиму труда, отдыха, лечения и реабилитации

После проведения лечения необходимо динамическое наблюдение за зубом в течение 2 лет. Рентгенологическое исследование следует проводить не ранее 3 месяцев и не позднее 1 года после пломбирования.

7.5.10. Требования к уходу за пациентом и вспомогательным процедурам

Специальных требований нет.

7.5.11. Требования к диетическим назначениям и ограничениям

Специальных требований нет.

7.5.12. Форма добровольного информированного согласия пациента при выполнении Клинических рекомендаций (протоколов лечения)

См. Приложение № 6.

7.5.13. Дополнительная информация для пациента и членов его семьи

См. Приложение № 7.

7.5.14. Правила изменения требований при выполнении Клинических рекомендаций (протоколов лечения) «Болезни периапикальных тканей» и прекращении действия требований Клинических рекомендаций (протоколов лечения)

При выявлении в процессе диагностики признаков, требующих проведения подготовительных мероприятий к лечению, пациент переводится в **Клинические рекомендации (протоколы лечения)**, соответствующий выявленным заболеваниям и осложнениям.

При выявлении признаков другого заболевания, требующего проведения диагностических и лечебных мероприятий, наряду с признаками гнойного пульпита медицинская помощь пациенту оказывается в соответствии с требованиями:

- а) раздела этих Клинических рекомендаций (протоколов лечения), соответствующего ведению гнойного пульпита
- б) Клинических рекомендаций (протоколов лечения) с выявленным заболеванием или синдромом.

7.5.15. Возможные исходы и их характеристики

Исход	Частота развития, %	Критерии и признаки	Ориентировочное время достижения исхода	Преимственность и этапность оказания медицинской помощи
Компенсация функции	60	Восстановление функции	Непосредственно после лечения	Динамическое наблюдение 2 раза в год
Стабилизация	20	Отсутствие рецидива и осложнений	Непосредственно после лечения	Динамическое наблюдение 2 раза в год
Развитие ятрогенных осложнений	10	Появление новых поражений или осложнений, обусловленных проводимой терапией (например, аллергические реакции)	На этапе лечения зуба	Оказание медицинской помощи по протоколу соответствующего заболевания
Развитие нового заболевания, связанного с основным	10		После окончания лечения и при отсутствии динамического наблюдения	Оказание медицинской помощи по протоколу соответствующего заболевания

7.5.16. Стоимостные характеристики Клинических рекомендаций (протоколов лечения) «Болезни периапикальных тканей»

Стоимостные характеристики определяются согласно требованиям нормативных документов.

7.6. Модель пациента

Нозологическая форма: корневая киста апикальная и боковая

Стадия – любая

Фаза – стабильное течение

Осложнения – без осложнений

Код по МКБ-С: K04.80

7.6.1. Критерии и признаки, определяющие модель пациента:

- пациенты с постоянными зубами;
- зубы с хорошо проходимыми каналами;
- возможно отсутствие субъективных проявлений;
- наличие боли в анамнезе;
- возможна болезненность при перкуссии зуба;
- изменения в периапикальных тканях на рентгенограмме.

7.6.2. Порядок включения пациента в Клинические рекомендации (протоколы лечения)

Состояние пациента, удовлетворяющее критериям и признакам диагностики данной модели пациента.

7.6.3. Требования к диагностике амбулаторно-поликлинической

Код	Название	Кратность выполнения
A01.07.001	Сбор анамнеза и жалоб при патологии рта	1
A01.07.002	Визуальное исследование при патологии рта	1
A01.07.003	Пальпация органов полости рта	1
A01.07.005	Внешний осмотр челюстно-лицевой области	1
A01.07.006	Пальпация челюстно-лицевой области	1
A02.07.001	Осмотр рта с помощью дополнительных инструментов	1
A02.07.002	Исследование зубов с использованием стоматологического зонда	1
A02.07.005	Термодиагностика зуба	1
A02.07.006	Определение прикуса	1
A02.07.007	Перкуссия зубов	1
A03.07.003	Диагностика состояния зубочелюстной системы с помощью методов и средств лучевой визуализации	По потребности
A05.07.001	Электроодонтометрия	1

A06.07.003	Прицельная внутриротовая контактная рентгенография	Согласно алгоритму
A06.07.004	Ортопантомография	По потребности
A06.07.010	Радиовизиография челюстно-лицевой области	По потребности
A06.31.006	Описание и интерпретация рентгенологических изображений	По потребности
A12.07.003	Определение индексов гигиены полости рта	Согласно алгоритму
A12.07.004	Определение пародонтальных индексов	По потребности

*«1» – если 1 раз; «согласно алгоритму» – если обязательно несколько раз (2 и более); «по потребности» – если не обязательно (на усмотрение лечащего врача).

7.6.4. Характеристика алгоритмов и особенностей выполнения диагностических мероприятий

Диагностика направлена на установление диагноза, соответствующего модели пациента, исключение осложнений, определение возможности приступить к лечению без дополнительных диагностических и лечебно-профилактических мероприятий.

С этой целью производят сбор анамнеза, осмотр рта и зубов, а также другие необходимые исследования, результаты которых вносят в медицинскую карту стоматологического больного (форма 043.У).

Сбор анамнеза

При сборе анамнеза выясняют наличие или отсутствие жалоб от различных раздражителей, аллергический анамнез, наличие соматических заболеваний.

Целенаправленно выявляют жалобы на боли и дискомфорт в области конкретного зуба, их характер, сроки появления, когда пациент обратил внимание на появление дискомфорта.

Визуальное исследование, внешний осмотр челюстно-лицевой области, осмотр рта с помощью дополнительных инструментов

При внешнем осмотре оценивают форму и конфигурацию лица, выявляют наличие отека или других патологических изменений.

Необходимо проводить пальпацию лимфатических узлов головы и шеи, которая проводится бимануально и билатерально, сравнивая правую и левую половины лица и шеи.

При осмотре рта оценивают состояние зубных рядов, слизистой оболочки рта, ее цвет, увлажненность, наличие патологических изменений.

Обследованию подлежат все зубы; начинают осмотр с правых верхних моляров и заканчивают правыми нижними молярами.

Детально обследуют все поверхности каждого зуба. Зондом определяют плотность твердых тканей, оценивают текстуру и плотность поверхности, обращают внимание на наличие пятен и кариозных полостей. При зондировании обнаруженной кариозной полости обращают внимание на ее локализацию, величину, глубину, наличие размягченного дентина, болезненность или отсутствие болевой чувствительности при зондировании.

Проводят пальпацию, перкуссию, определение подвижности зуба, обследование тканей пародонта. Определяют характер болей на температурные раздражители, проводят электроодонтодиагностику, при необходимости рентгенографию.

Индексы гигиены рта определяют до лечения и после обучения гигиене полости рта с целью контроля.

См. Приложение № 8.

7.6.5. Требования к лечению амбулаторно-поликлиническому

Код	Название	Кратность выполнения
A16.07.055	Профессиональная гигиена полости рта и зубов	1
A13.31.007	Обучение гигиене полости рта	1
A14.07.004	Контролируемая чистка зубов	1
A06.07.003	Прицельная внутриротовая контактная рентгенография	Согласно алгоритму
A06.07.010	Радиовизиография челюстно-лицевой области	По потребности
A06.31.006	Описание и интерпретация рентгенологических изображений	Согласно алгоритму
A16.07.034	Инструментальная и медикаментозная обработка корневого канала	Согласно алгоритму
A11.07.012	Инъекционное введение лекарственных средств в челюстно-лицевую область	Согласно алгоритму
A16.07.008	Пломбирование корневого канала зуба	Согласно алгоритму
A16.07.007	Резекция верхушки корня	По потребности
A16.07.063	Гемисекция	По потребности
A16.07.064	Коронарно-радикулярная сепарация	По потребности
A16.07.018	Цистотомия или цистэктомия	По потребности
A16.07.002	Восстановление зуба пломбой	По потребности
A16.07.035	Восстановление зуба пломбировочными материалами с использованием анкерных штифтов	По потребности
A16.07.036	Восстановление зуба коронкой с использованием культевой вкладки на анкерном штифте	По потребности

A16.07.037	Восстановление зуба коронкой с использованием цельнолитой культевой вкладки	По потребности
A16.07.056	Восстановление зубов штифтовыми зубами	По потребности
A16.07.003	Восстановление зуба вкладкой, виниром, полукоронкой	По потребности
A16.07.004	Восстановление зуба коронкой	По потребности
A17.07.002	Физиотерапевтическое воздействие на челюстно-лицевую область	По потребности
A17.07.003	Диатермокоагуляция при патологии полости рта и зубов	По потребности
A17.07.004	Ионофорез при патологии полости рта и зубов	По потребности
A17.07.005	Воздействие магнитными полями при патологии полости рта и зубов	По потребности
A17.07.006	Депофорез корневого канала зуба	По потребности
A17.07.007	Дарсонвализация при патологии полости рта и зубов	По потребности
A17.07.008	Флюктуоризация при патологии полости рта и зубов	По потребности
A17.07.009	Воздействие электрическими полями (КВЧ) при патологии полости рта и зубов	По потребности
A22.07.003	Лазерная физиотерапия челюстно-лицевой области	По потребности
A22.07.004	Ультразвуковое расширение корневого канала	По потребности
A22.07.005	Ультрафиолетовое облучение ротоглотки	По потребности
A22.07.006	Воздействие ультразвуком на область десен	По потребности
A22.07.007	Ультрафонофорез лекарственных препаратов на область десен	По потребности
A22.07.008	Воздействие лазерным низкоинтенсивным излучением на область десен	По потребности
A25.07.001	Назначение лекарственной терапии при заболеваниях полости рта и зубов	Согласно алгоритму

*«1» – если 1 раз; «согласно алгоритму» – если обязательно несколько раз (2 и более); «по потребности» – если не обязательно (на усмотрение лечащего врача).

7.6.6. Характеристика алгоритмов и особенностей выполнения немедикаментозной помощи

Немедикаментозная помощь направлена на:

- купирование воспалительного процесса;
- проведение обработки корневых каналов под контролем рентгенограммы;
- достижение obturации корневых каналов до уровня анатомической верхушки; проводится под контролем методов лучевой визуализации;
- предупреждение развития осложнений;
- восстановление анатомической формы коронковой части зуба;
- восстановление эстетики зубного ряда.

После диагностических исследований и принятия решения на том же приеме приступают к лечению.

7.6.6.1. Характеристики алгоритмов и особенностей проведения обработки корневых каналов

Этапы проведения инструментальной и антисептической обработки корневых каналов:

- ◆ проведение местной анестезии по потребности;
- ◆ создание доступа к полости зуба;
- ◆ раскрытие полости зуба;
- ◆ создание прямого доступа к корневым каналам;
- ◆ прохождение канала или его распломбирование в ранее депульпированных зубах;
- ◆ определение рабочей длины корневого канала;
- ◆ обработка корневых каналов (механическая и медикаментозная);
- ◆ применение физических методов (по потребности);
- ◆ пломбирование корневых каналов временными и/или постоянными пломбировочными материалами;
- ◆ рентгенологический контроль на этапах лечения;
- ◆ реставрация зубов после эндодонтического лечения.

Инструментальная и антисептическая обработка корневых каналов при лечении данной формы периодонтита проводится с использованием различных методик и направлена на достижение первичной очистки канала от измененных тканей, удаление дентинных опилок и формирование канала для окончательной очистки и obturation. Первичная очистка канала подразумевает удаление остатков некротизированных тканей, а также продуктов тканевого распада и микроорганизмов.

Для определения рабочей длины канала используют электрометрический метод с применением различных электронных приборов (апекслокаторов), а так же рентгенологический контроль с применением эндодонтических инструментов и/или гуттаперчевого штифта в качестве маркера длины канала.

Следующий этап – формирование корневого канала. Корневой канал после обработки должен соответствовать следующим требованиям:

- ◆ Сохранять свое направление.
- ◆ Иметь форму конуса.
- ◆ Завершаться апикальным сужением.
- ◆ Не иметь неровностей на стенках.

- ♦ Иметь достаточный диаметр на всем протяжении до апикального сужения для obturации.

На данном этапе необходимо соблюдать следующие правила: проводить все манипуляции в пределах канала, не допускать проталкивание дентинных опилок и инфицированных тканей за верхушку корня. Необходимо точно определить рабочую длину канала и придать каналу достаточный диаметр для обеспечения полноценной антисептической обработки. Обращать особое внимание на предотвращение излишнего выхода инструмента за апикальное отверстие.

Для выполнения инструментальной обработки корневых каналов используют различные методики.

См. Приложение № 1.

7.6.6.2. Характеристики алгоритмов и особенностей проведения физиотерапевтических процедур

Физиотерапевтические процедуры позволяют купировать воспаление, нормализовать трофику тканей, стимулируют процессы регенерации, при этом применяют постоянный электрический ток; импульсные токи низкой, средней и высокой частоты; электрические и магнитные поля; светолечение; ультразвук и т.д. Кроме того, физические методы используют с диагностической целью. Электроодонтометрия дает возможность оценить состояние пульпы зуба, апекслокация—определить рабочую длину канала.

При эндодонтическом лечении широко применяются трансканальные воздействия постоянным током, которые обеспечивают возможность введения лекарственных веществ в труднодоступную часть корневого канала.

Включение физиотерапии в комплекс лечебных мероприятий способствует повышению эффективности и качества лечения, уменьшает количество как ближайших, так и отдаленных осложнений. Особое внимание перед назначением и проведением физиотерапевтических процедур следует обращать на наличие противопоказаний.

См. Приложение № 2.

7.6.6.3. Характеристики алгоритмов и особенностей пломбирования корневых каналов

Целью пломбирования является достижение obturации канала до апикального отверстия или физиологического сужения корня и предотвращение повторного инфицирования канала микроорганизмами. Пломбировать корневой канал можно в том случае, если

отсутствуют болевые симптомы, выделение экссудата, чувствительность при перкуссии. Предварительно необходимо изолировать зуб от слюны.

Материал для пломбирования корневых каналов должен обладать следующими свойствами:

- легко поддаваться манипулированию в течение достаточно долгого рабочего времени;
- обладать пространственной стабильностью, не давать усадки и не менять форму после введения в канал;
- заполнять канал латерально и апикально, повторяя его контуры;
- не раздражать периапикальные ткани;
- быть влагоустойчивым, непористым;
- быть рентгеноконтрастным, легко определяться на снимках;
- не изменять цвет зуба;
- при необходимости легко удаляться из корневого канала.

Критерии качества obturation корневых каналов:

- ♦ Равномерная плотность материала на всем протяжении.
- ♦ Герметичность obturation.
- ♦ Obturation канала на всем протяжении до анатомической верхушки корня.

Для достижения данных результатов применяют методики пломбирования корневых каналов с использованием гуттаперчи в технике латеральной и вертикальной конденсации, термофилы, а так же пасты с методом пломбирования одним (центральным) штифтом. Не рекомендуется пломбирование корневых каналов с использованием только пасты без гуттаперчевых штифтов. Возможно проведение obturation корневого канала без штифтов в случае использования материалов, не предназначенных для проведения вышеперечисленных методов.

См. Приложение № 3.

После obturation канала (каналов) необходимо проведение рентгенологического контроля пломбирования.

7.6.6.4. Характеристики алгоритмов и особенностей проведения хирургических вмешательств

Оперативное лечение хронических периодонтитов применяют при патологических процессах в зубах и околозубных тканях, не подлежащих или не поддающихся терапевтическому лечению. Хирургические вмешательства позволяют сохранить весь зуб

или часть его, создать условия для функционирования зуба. Выделяют следующие методы хирургического лечения периодонтитов: резекцию верхушки корня, гемисекцию и ампутацию корня, коронаро-радикулярную сепарацию, цистотомию, цистэктомию. На первом этапе проведения этих методов во всех каналах зуба обязательно осуществляют эндодонтическое лечение, а затем хирургическое вмешательство на корнях.

См. Приложение № 5.

7.6.6.5. Восстановление анатомической формы коронковой части зуба после проведения эндодонтического лечения

Восстановление анатомической формы коронковой части зуба после эндодонтического лечения может проводиться пломбированием и/или протезированием (изготовление вкладки, изготовление искусственной коронки, изготовление штифтовой конструкции). Для выбора метода восстановления анатомической формы коронковой части зуба необходимо оценить степень разрушения коронковой части зуба. Используют индекс разрушения окклюзионной поверхности зуба (ИРОПЗ) по В.Ю. Миликевичу.

См. Приложение № 4.

7.6.7. Требования к лекарственной помощи амбулаторно-поликлинической

Наименование группы	Кратность (продолжительность лечения)
<i>Антигистаминные средства</i>	Согласно алгоритму
<i>Сульфаниламидные препараты</i>	Согласно алгоритму
<i>Антибиотики и другие противомикробные средства</i>	Согласно алгоритму
<i>Витаминные препараты</i>	Согласно алгоритму
<i>Иммуностимуляторы</i>	Согласно алгоритму
<i>Ненаркотические анальгетики</i>	Согласно алгоритму
<i>Противовоспалительные средства</i>	Согласно алгоритму
<i>Анестетики местные</i>	Согласно алгоритму
<i>Производные нитрофурана</i>	Согласно алгоритму
<i>Антидоты мышьяка</i>	Согласно алгоритму
<i>Ферментные препараты</i>	Согласно алгоритму
<i>Гипохлорит натрия</i>	Согласно алгоритму
<i>Кровоостанавливающие препараты</i>	По потребности
<i>Пасты для пломбирования корневых каналов (на основе эвгенола, эпоксидных смол, акриловые, полиэтиленовые и поливиниловые смолы, на основе резорцин – формальдегида, с гидроксидом кальция, с трикальцийфосфатом и йодоформом, гуттаперчевые и тифты, поликарбоксилатные цементы)</i>	Согласно алгоритму

7.6.8. Характеристики алгоритмов и особенностей применения медикаментов

Перед препарированием проводится анестезия (аппликационная, инфильтрационная, проводниковая) по показаниям.

Наряду с механической обработкой корневого канала выполняют его тщательное промывание антисептическими растворами.

Наиболее частыми в применении растворами для обработки корневых каналов являются гипохлорит натрия в концентрации от 2,5 до 3%, 0,05% хлоргексидин, 3% раствор перекиси водорода, мирамистин. Растворы в систему корневого канала вводят с помощью шприцев с эндодонтическими иглами. При использовании ирригантов следует помнить, что их применение должно быть ограничено пространством канала. Попадание этих растворов за пределы канала, особенно под давлением, может привести к сильному токсическому воздействию, повреждению периапикальных тканей.

Еще одной группой химических веществ, используемых для обработки корневых каналов, являются комплексоны (хелаты), в первую очередь этилендиаминтетрауксусная кислота (ЭДТА). Препарат состоит из ЭДТА и перекиси мочевины на органической водорастворимой основе и действует как окислитель и как смазка для канала. Он эффективно размягчает дентин, что облегчает прохождение, очистку и формирование канала.

При возникновении болевой реакции назначают анальгетические лекарственные средства. При возникновении выраженных воспалительных явлений возможно назначение лекарственных препаратов с антибактериальным и противовоспалительным действием.

7.6.9. Требования к режиму труда, отдыха, лечения и реабилитации

После проведения лечения необходимо динамическое наблюдение за зубом в течение 2 лет. Рентгенологическое исследование следует проводить не ранее 3 месяцев и не позднее 1 года после пломбирования.

7.6.10. Требования к уходу за пациентом и вспомогательным процедурам

Специальных требований нет.

7.6.11. Требования к диетическим назначениям и ограничениям

Специальных требований нет.

7.6.12. Форма добровольного информированного согласия пациента при выполнении Клинических рекомендаций (протоколов лечения)

См. Приложение № 6.

7.6.13. Дополнительная информация для пациента и членов его семьи

См. Приложение № 7.

7.6.14. Правила изменения требований при выполнении Клинических рекомендаций (протоколов лечения) «Болезни периапикальных тканей» и прекращении действия требований Клинических рекомендаций (протоколов лечения)

При выявлении в процессе диагностики признаков, требующих проведения подготовительных мероприятий к лечению, пациент переводится в Клинические рекомендации (протоколы лечения), соответствующий выявленным заболеваниям и осложнениям.

При выявлении признаков другого заболевания, требующего проведения диагностических и лечебных мероприятий, наряду с признаками гнойного пульпита медицинская помощь пациенту оказывается в соответствии с требованиями:

- а) раздела этих Клинических рекомендаций (протоколов лечения), соответствующего ведению гнойного пульпита
- б) Клинических рекомендаций (протоколов лечения) с выявленным заболеванием или синдромом.

7.6.15. Возможные исходы и их характеристики

Исход	Частота развития, %	Критерии и признаки	Ориентировочное время достижения исхода	Преимственность и этапность оказания медицинской помощи
Компенсация функции	60	Восстановление функции	Непосредственно после лечения	Динамическое наблюдение 2 раза в год
Стабилизация	20	Отсутствие рецидива и осложнений	Непосредственно после лечения	Динамическое наблюдение 2 раза в год
Развитие ятрогенных осложнений	10	Появление новых поражений или осложнений, обусловленных проводимой терапией (например, аллергические реакции)	На этапе лечения зуба	Оказание медицинской помощи по протоколу соответствующего заболевания
Развитие нового заболевания,	10		После окончания лечения и при отсутствии	Оказание медицинской помощи по

связанного с основным			динамического наблюдения	протоколу соответствующего заболевания
-----------------------	--	--	--------------------------	--

7.6.16. Стоимостные характеристики Клинических рекомендаций (протоколов лечения) «Болезни периапикальных тканей»

Стоимостные характеристики определяются согласно требованиям нормативных документов.

VIII. ГРАФИЧЕСКОЕ, СХЕМАТИЧЕСКОЕ И ТАБЛИЧНОЕ ПРЕДСТАВЛЕНИЕ КЛИНИЧЕСКИХ РЕКОМЕНДАЦИЙ (ПРОТОКОЛОВ ЛЕЧЕНИЯ) «БОЛЕЗНИ ПЕРИАПИКАЛЬНЫХ ТКАНЕЙ»

Не требуется

IX. МОНИТОРИРОВАНИЕ

Критерии и методология мониторинга и оценки эффективности выполнения Клинических рекомендаций (протоколов лечения) «Болезни периапикальных тканей»

Мониторинг проводится на всей территории Российской Федерации.

Перечень медицинских организаций, в которых проводится мониторинг данного документа, определяется ежегодно организацией, ответственной за мониторинг. Медицинская организация информируется о включении в перечень по мониторингу Клинических рекомендаций (протоколов лечения) письменно.

Мониторинг включает в себя:

- сбор информации: о ведении пациентов с кариесом зубов в стоматологических медицинских организациях;
- анализ полученных данных;
- составление отчета о результатах проведенного анализа;
- представление отчета группе разработчиков данных Клинических рекомендаций (протоколов лечения).

Исходными данными при мониторинге являются:

- медицинская документация - медицинская карта стоматологического больного (форма 043/у);
- тарифы на медицинские услуги;
- тарифы на стоматологические материалы и лекарственные средства.

При необходимости при мониторинге Клинических рекомендаций (протокола лечения) могут быть использованы иные документы.

В стоматологических медицинских организациях, определенных перечнем по мониторингу, раз в полгода на основании медицинской документации составляется карта пациента (см. приложение №11) о лечении пациентов с заболеванием пульпы зуба, соответствующих моделям пациента в данных Клинических рекомендациях (протоколов лечения).

В анализируемые, в процессе мониторинга, показатели входят: критерии включения и исключения из Клинических рекомендаций (протоколов лечения), перечни медицинских услуг обязательного и дополнительного ассортимента, перечни лекарственных средств обязательного и дополнительного ассортимента, исходы заболевания, стоимость выполнения медицинской помощи по Клиническим рекомендациям (протоколов лечения) и др.

Принципы рандомизации

В данных Клинических рекомендациях (протоколов лечения) рандомизация (лечебных организаций, пациентов и т. д.) не предусмотрена.

Порядок оценки и документирования побочных эффектов и развития осложнений

Информация о побочных эффектах и осложнениях, возникших в процессе диагностики и лечения больных, регистрируется в карте пациента (см. [приложение №11](#)).

Порядок исключения пациента из мониторингования

Пациент считается включенным в мониторингование при заполнении на него Карты пациента. Исключение из мониторингования проводится в случае невозможности продолжения заполнения Карты (например, неявка на врачебный прием) (см. приложение №11). В этом случае Карта направляется в организацию, ответственное за мониторингование, с отметкой о причине исключения пациента из Клинических рекомендаций (протоколов лечения).

Промежуточная оценка и внесение изменений в клинические рекомендации (протоколы лечения)

Оценка выполнения Клинических рекомендаций (протоколов лечения) проводится один раз в год по результатам анализа сведений, полученных при мониторинговании.

Внесение изменений в Клинические рекомендации (протоколы лечения) проводится в случае получения информации:

- а) о наличии в Клинических рекомендаций (протоколов лечения) требований, наносящих урон здоровью пациентов,
- б) при получении убедительных данных о необходимости изменений требований Клинических рекомендаций (протоколов лечения) обязательного уровня. Решение об изменениях принимается группой разработчиков.

Параметры оценки качества жизни при выполнении Клинических рекомендаций (протоколов лечения)

Для оценки качества жизни пациента с заболеванием периапикальных тканей, соответствующей моделям Клинических рекомендаций (протоколов лечения), используют аналоговую шкалу (см. приложение №10).

Оценка стоимости выполнения Клинических рекомендаций (протоколов лечения) и оценки качества

Клинико-экономический анализ проводится согласно требованиям нормативных документов.

Сравнение результатов

При мониторинговании Клинических рекомендаций (протоколов лечения) ежегодно проводится сравнение результатов выполнения его требований, статистических данных, показателей деятельности медицинских организаций.

Порядок формирования отчета

В ежегодный отчет о результатах мониторингования включаются количественные результаты, полученные при разработке медицинских карт, и их качественный анализ, выводы, предложения по актуализации Клинических рекомендаций (протоколов лечения).

Отчет представляется в группу разработчиков данных клинических рекомендаций. Результаты отчета могут быть опубликованы в открытой печати

Приложение № 1

К Клиническим рекомендациям (протоколам лечения) «Болезни периапикальных тканей»

Методика «Step-back» («шаг назад»). Обращают внимание на формирование апикального упора с использованием инструментов, позволяющих избежать попадания дентинных опилок в периапикальные ткани и предотвратить раздражение периодонта.

По данной методике вначале обрабатывают апикальную часть канала, а затем коронковую.

Техника «Crown-down» («Step-down», «шаг вниз»). Проводят расширение корневого канала от устья к апикальной части с последовательной сменой инструментов от большого размера к меньшему.

Для работы в корневых каналах предпочтительнее применять инструменты из никель-титанового сплава. Эти инструменты имеют большую конусность, значительную гибкость и предназначены как для ручной, так и для машинной обработки каналов с использованием эндодонтических наконечников.

Ультразвуковые системы

Обработка корневого канала ультразвуковыми системами производится после предварительного прохождения и расширения корневого канала до анатомической верхушки и состоит из четырех взаимосвязанных и взаимозависимых фаз: механическое удаление твердых и мягких тканей, химическая очистка, дезинфекция и окончательное формирование канала.

Ультразвуковой файл для обработки канала выбирают на размер меньше, чем последний файл, используемый для механической обработки.

К Клиническим рекомендациям (протоколам лечения) «Болезни периапикальных тканей»

ФИЗИОТЕРАПИЯ ПРИ ПЕРИОДОНТИТЕ

Физиотерапия позволяет купировать воспаление, нормализовать трофику тканей, стимулирует процессы регенерации, при этом применяют постоянный электрический ток; импульсные токи низкой, средней и высокой частоты; электрические и магнитные поля; светолечение; ультразвук и т.д.

Включение физиотерапии в комплекс лечебных мероприятий способствует повышению эффективности и качества лечения, уменьшает количество как ближайших, так и отдаленных осложнений.

Электроодонтометрия

Зуб изолируют от слюны и тщательно высушивают ватными шариками. Пассивный электрод располагают в руке больного. При исследовании интактных зубов, а так же зубов, покрытых пломбами, активный электрод помещают на чувствительные точки зуба: середина режущего края – на фронтальных зубах, вершина щечного бугра – у премоляров, вершина переднего щечного бугра – у моляров. В кариозных зубах активный электрод помещают на дно кариозной полости. Перед проведением исследования должен быть удален размягченный дентин. Исследование проводят в 3 разных точках кариозной полости, учитывают минимальное полученное значение. В тех случаях, когда электроодонтометрию проводят со дна полости зуба, активный электрод помещают по очереди на устье (проекцию устья) каждого корневого канала. При проведении электроодонтометрии непосредственно из корневого канала в корневой канал вводят корневую иглу или эндодонтический файл, к которому прикасаются активным электродом. Подается минимальная сила тока, вызывающая ощущение легкого укола, толчка, легкой болезненности.

Электровозбудимость интактных зубов со сформированными корнями составляет 2–6 мкА. Реакция на ток до 2 мкА свидетельствует о повышении электровозбудимости пульпы, выше 6 мкА – о понижении. При поражении коронковой пульпы электровозбудимость составляет 7–60 мкА. Незначительное снижение электровозбудимости до 20–25 мкА при соответствующей клинике свидетельствует об изменениях обратимого характера. Выраженное понижение электровозбудимости (25–60 мкА) говорит о распространенности процесса в коронковой пульпе. Реакция 61–100 мкА указывает на гибель коронковой пульпы и на переход воспаления на корневую. 101–200 мкА соответствует полной гибели пульпы, при этом на ток реагируют рецепторы периодонта. При наличии выраженных

периапикальных изменений (периодонтит, радикулярная киста) электровозбудимость может полностью отсутствовать.

Физиотерапия при:

- остром апикальном периодонтите;
- периапикальном абсцессе без свища;
- периапикальном абсцессе со свищём.

При наличии выраженного отека окружающих мягких тканей применяется:

УВЧ-терапия

Применяется поперечное, под углом и продольное расположение конденсаторных пластин по отношению к пораженному зубу. Используют нетепловую дозу воздействия при мощности до 20 Вт. Курс лечения составляет 3–5 процедур продолжительностью до 10 мин, ежедневно.

Инфракрасно-лазеромангито терапия

Воздействие проводят наружно, на кожу щеки или губы в проекции пораженного зуба. Мощность излучения до 10 Вт в импульсе, при частоте следования импульсов 50 – 3000 Гц. Продолжительность процедуры 5–10 мин, интенсивность магнитного поля до 50 мТл. Курс лечения 3–5 процедур, ежедневно.

Магнитотерапия

Воздействуют постоянным или переменным низкочастотным магнитным полем. Индуктор помещают на кожу щеки или губы в проекции пораженного зуба. Интенсивность магнитного поля до 50 мТл. Продолжительность процедуры 10 мин. Курс лечения 3–5 процедур, ежедневно или через день.

Лазеротерапия (красный лазер)

Воздействие наружное или ротовое (облучают кожу или слизистую оболочку в проекции корня зуба). Методика может быть стабильной или лабильной. Мощность излучения до 20 мВт. Курс лечения до 5 процедур, продолжительность воздействия до 10 мин, ежедневно или через день.

Ультрафиолетовое облучение (местное)

Облучают участок десны в проекции корня зуба. Дозирование: 1-й день — 2–3 биодозы, в последующие дни прибавляют по 0,5–1 биодозе. Курс 3–5 процедур.

При отсутствии выраженного отека окружающих мягких тканей применяется:

Трансканальная анодгальванизация с использованием медного электрода

Процедура позволяет снизить экссудацию, оказывает противовоспалительное, обезболивающее и бактерицидное действие, вызывает дегидратацию периодонта. За счет анодного растворения электрода обеспечивает проникновение соединений меди в систему корневого канала и дентин корня зуба.

Активную часть медного электрода – анода (+), освобождённую от изоляции, обернув ватным тампоном, смоченным водой, помещают на дно полости зуба, на устья корневых каналов. Зуб изолируют липким воском. Пассивный электрод (-) располагают продольно, на предплечье правой руки. Сила тока до 3 мА. Продолжительность процедуры 15 – 20 мин. Курс лечения в зависимости от скорости стихания воспаления составляет от 1 до 3–4 процедур. Процедуры проводят ежедневно.

Микроволновая терапия

Излучатель располагают контактно на коже щеки или губы в проекции поражённого зуба, мощность 2–3 Вт, продолжительность процедуры 5–7 мин. Курс лечения до 5 процедур, ежедневно или через день.

Трансканальная лазерная терапия красным лазером

В корневой канал помещают световод диаметром 0,3–0,5 мм. Мощность излучения до 20 мВт. Продолжительность воздействия в каждом корневом канале 1–3 мин. Курс 3–4 процедуры, ежедневно.

Флюктуоризация

Электроды располагают поперечно. Форма тока № 1, доза малая, средняя. Курс лечения 1–5 процедур по 10 мин, ежедневно.

Ультратонтерапия

Стеклянный электрод, заполненный неоном, перемещают вдоль проекции корня с вестибулярной или язычной (небной) стороны альвеолярного отростка. Используют тихий разряд. Проводят 2–5 процедур по 3–4 мин, ежедневно. Применяется так же воздействие по ходу ветви тройничного нерва со стороны слизистой полости рта или наружно до 5 процедур по 10 мин, ежедневно.

Дарсонвализация

Стекловакуумный электрод перемещают вдоль проекции корня с вестибулярной или язычной (небной) стороны альвеолярного отростка. Используют тихий разряд. Проводят 2–5 процедур по 3–4 мин, ежедневно. Применяется так же воздействие по ходу ветви тройничного нерва со стороны слизистой полости рта или наружно до 5 процедур по 10 мин, ежедневно.

Физиотерапия при хроническом периодонтите, а так же при всех других формах периодонтита при отсутствии или стихании острых явлений:

Апекс-форез с использованием внутриканального серебряно-медного электрода

Метод позволяет за счет анодного растворения серебряно-медного электрода заполнить соединениями серебра и меди систему корневого канала и дентина в апикальной части корня зуба. Оказывает бактерицидное и противовоспалительное действие, стимулирует процессы регенерации.

В корневой канал, предварительно расширенный до 20 размера файла по ISO не менее чем на $1/2$ длины корня зуба и смоченный изотоническим раствором хлорида натрия, помещают внутриканальный серебряно-медный электрод – анод (+), максимально продвигая его активную рабочую часть к непроходимому апикальному участку. Второй электрод – катод (–) располагают продольно (на предплечье правой руки) или поперечно (на слизистую оболочку полости рта). Воздействие дозируют по количеству электричества, которое для каждого корневого канала должно находиться в диапазоне от 5 до 2,5 мАХмин. Проводится одна процедура для каждого корневого канала.

Депозит гидроксида меди кальция

Процедура обеспечивает заполнение непроходимой части корневого канала соединениями меди, вызывает ощелачивание системы корневого канала, оказывает бактерицидное и противовоспалительное действие, стимулирует процессы регенерации.

В корневой канал, предварительно заполненный гидроксидом меди кальция, погружают эндодонтический файл, который подключают к минусу источника тока. Проводится по 3 процедуры в каждом корневом канале с интервалом 8–14 дней. В промежутке между процедурами полость зуба не закрывают временной пломбой. Процедуры дозируют по количеству электричества, которое для корневого канала во время каждой процедуры должно составлять 5 мАХмин.

Диатермокоагуляция содержимого корневого канала.

Зуб изолируют от слюны, высушивают полость зуба. Электрод — корневую иглу помещают на 1/3 длины корня, и подают ток 1–2 сек, ток отключают и корневую иглу продвигают еще на 1/3 длины корня и опять подают ток на 1–2 с. Манипуляции проводят до достижения физиологического апекса (Ступенчатая методика).

Трансканальная лазерная терапия красным лазером

В корневой канал помещают по проходимости световод диаметром 0,3–0,5 мм. Мощность излучения до 20 мВт. Продолжительность воздействия в каждом корневом канале 1–3 мин. Курс 3–4 процедуры, ежедневно.

Трансканальный электрофорез периодонта (ТЭП)

Наряду с действием вводимого лекарственного препарата процедура способствует снижению воспалительных явлений в периодонте вследствие повышения физиологической активности в тканях, изменения рН, стимулирует регенерацию костной ткани вследствие активации трофических процессов, образования депо лекарственного вещества в дентине корня зуба и периодонте.

Наиболее часто используют трансканальный электрофорез:

- йода из 10% раствора йодида калия (–);
- димексида (–), трипсина(–);
- террилитина (+), лизоцима (–);
- хонсурида (–).

На устья корневых каналов помещают тампон, смоченный лекарственным веществом, и соединяют его с активным электродом, представляющим собой одножильный провод в изоляционной оболочке. Полость зуба изолируют липким воском. При наличии свищевого хода пассивный электрод – ротовой, его накладывают на свищ. В остальных случаях пассивный электрод располагают на предплечье руки. Сила тока до 3 мА. Продолжительность процедуры –20 мин.

Курс лечения: при отсутствии периапикальных изменений – 1–2 процедуры; при разрежении не более 3 мм — 3–4 процедуры; при разрежении 3–5 мм — 5–6 процедур. (При наличии свищевого хода количество процедур увеличивают на две.).

После каждой процедуры зуб закрывают временной пломбой, оставляя на дне полости зуба тампон с тем лекарственным веществом, с каким проводили трансканальный электрофорез. Процедуры проводят ежедневно.

Трансканальная анод-гальванизация с использованием медного электрода

За счет анодного растворения электрода процедура обеспечивает проникновение соединений меди в систему корневого канала и дентин корня зуба, оказывает бактерицидное и противовоспалительное действие, стимулирует процессы регенерации.

Активную часть медного электрода – анода (+), освобожденную от изоляции, обернув ватным тампоном, смоченным водой, помещают на дно полости зуба, на устья корневых каналов. Полость зуба изолируют липким воском. Пассивный электрод располагают продольно или поперечно. Сила тока до 3 мА. Курс лечения 1–2 процедуры продолжительностью по 15 – 20 мин.

К Клиническим рекомендациям (протоколам лечения) «Болезни периапикальных тканей»

Латеральная конденсация гуттаперчи

В канал вводится небольшое количество пасты или герметика, затем вводится основной штифт после его припасовки с рентгенологическим контролем до физиологического сужения и прижимается к стенке канала специальным инструментом (спредером). Образовавшийся промежуток заполняется гуттаперчевыми штифтами аналогичным образом до достижения плотной obturации канала.

Вертикальная конденсация гуттаперчи

Метод предполагает использование разогретой гуттаперчи. Гуттаперчевые штифты припасовывают и укорачивают на 0,5 мм. В канал вводится небольшое количество пасты или герметика, затем штифты конденсируют в канале разогретыми плагерами различного диаметра, чтобы обеспечить трехмерную obturацию канала.

Использование термофилов

Используют стандартные гуттаперчевые штифты на носителях (термофилы). После предварительного определения размера (верификации) корневого канала подбирают соответствующий штифт, нагревают его, заполняют канал в один прием, предварительно обработав стенки канала пастой (силером).

Пломбирование корневого канала пастой с использованием одного (центрального) штифта

Метод основан на принципе совмещения пломбирования корневого канала пастой с одиночным штифтом с большой конусностью (04-06). Припасовка штифта для obturации осуществляется под контролем рентгенограммы. На контрольной рентгенограмме штифт должен доходить до апикального сужения, т. е. на рабочую длину. Пасту для obturации вносят в предварительно подготовленный канал вручную или при помощи каналонаполнителя, затем в канал вводят припасованный штифт и медленно продвигают его на рабочую длину, проверенную рентгенологически.

К Клиническим рекомендациям (протоколам лечения) «Болезни периапикальных тканей»

Восстановление анатомической формы коронковой части зуба после проведения эндодонтического лечения

Восстановление анатомической формы коронковой части зуба пломбированием

При показателях ИРОПЗ 0,2 – 0,4 применяется метод пломбирования. После окончания эндодонтического лечения возможна постановка временной пломбы (повязки), если невозможно поставить постоянную пломбу в первое посещение или для предотвращения возможных осложнений. Постоянное пломбирование проводят в одно посещение.

Характеристики алгоритмов и особенностей пломбирования

После окончания эндодонтического лечения приступают к восстановлению анатомической формы зуба пломбированием. При необходимости возможна постановка временной пломбы (повязки). Проводят окончательное формирование полости, соблюдая общие требования, а именно:

- при необходимости – местное обезболивание;
- максимально возможное сохранение интактных тканей зуба;
- иссечение эмали, лишенной подлежащего дентина (по показаниям);
- формирование полости;
- финирирование краев эмали полости.

Необходимо обращать внимание на обработку краев полости для создания качественного краевого прилегания пломбы и предотвращения сколов эмали и пломбировочного материала.

При пломбировании композитными материалами допускается щадящее препарирование полостей (уровень убедительности доказательств В).

Проверяют качество удаления пораженных тканей с помощью зонда и детектора кариеса.

В случае, если переустановка пломбы (расположенной в границах по «Модифицированной классификации кариозных поражений по локализации (по Блеку) - Класс I) происходит у пациента чаще, чем 1 раз в год, необходима консультация врача-стоматолога-ортопеда.

При пломбировании полостей класса II следует использовать матричные системы, матрицы, межзубные клинья. При обширных разрушениях коронковой части зуба необходимо использовать матрицедержатель. Правильно сформированная пломба на

контактной поверхности должна иметь форму, близкую к сферической. Зона контакта между зубами должна располагаться в области экватора и чуть выше – как в интактных зубах. Не следует моделировать контактный пункт на уровне краевых гребней зубов: в этом случае, помимо застревания пищи в межзубном промежутке, возможны сколы материала, из которого выполнена пломба. Как правило, эта погрешность связана с использованием плоской матрицы, не имеющей выпуклого контура в области экватора.

Формирование контактного ската краевого гребня осуществляется с помощью абразивных полосок (штрипсов) или дисков. Наличие ската краевого гребня предотвращает сколы материала в этой области и застревание пищи.

Следует обращать внимание на формирование плотного контакта между пломбой и соседним зубом, обеспечение оптимального прилегания материала к десневой стенке, предотвращение избыточного введения материала в область десневой стенки полости (избегая создания «нависающего края»).

При препарировании полости класса III предпочтительны язычный и небный доступы, так как это позволяет сохранить вестибулярную поверхность эмали и обеспечить более высокий функциональный эстетический уровень восстановления зуба. При препарировании контактную стенку полости иссекают эмалевым ножом или бором, предварительно защитив интактный соседний зуб металлической матрицей. Формируют полость, удаляя эмаль, лишенную подлежащего дентина, обрабатывают края финишными борами. Допускается сохранение вестибулярной эмали, лишенной подлежащего дентина, если она не имеет трещин и признаков деминерализации.

Особенностями препарирования полости класса IV являются создание скоса, формирование в некоторых случаях дополнительной площадки на язычной или небной поверхности. При препарировании предпочтительно создание ретенционной формы, так как адгезии композитных материалов часто бывает недостаточно.

При постановке пломбы обращать внимание на правильное формирование контактного пункта.

При пломбировании композитными материалами восстановление режущего края должно проводиться в два этапа:

- формирование язычного и небного фрагментов режущего края. Первое отсвечивание проводится через эмаль или ранее наложенный композит с вестибулярной стороны;
- формирование вестибулярного фрагмента режущего края; отсвечивание проводится через отвержденный язычный или небный фрагмент.

Для дополнительной ретенции пломбировочных материалов применяют анкерные штифты. Анкерные штифты – это стандартные конструкционные элементы, условно состоящие из двух частей : корневой и коронковой. Анкерные штифты бывают из стали,

благородных сплавов, титана, стекловолокна, углерода. При установке анкерных штифтов особое внимание уделяется по возможности более плотному прилеганию выступающей, широкой части штифта к устью корневого канала. Необходимо учитывать, что винтовые нарезки на некоторых штифтах предназначаются только для дополнительной ретенции, а не для завинчивания штифта в канал, – это может привести к расколу корня зуба. При необходимости штифт можно подогнать по длине корня зуба, укоротив (подточив) его корневую часть. Рекомендуется, чтобы длина корневой части анкерного штифта составляла $2/3$, минимум $1/2$ длины корня зуба. Анкерный штифт фиксируется в корневом канале на цемент. С помощью анкерных штифтов можно восстанавливать как однокорневые, так и многокорневые зубы.

Восстановление анатомической формы коронковой части зуба протезированием

Показаниями к протезированию являются:

- убыль твердых тканей коронковой части зуба после препарирования:
 - для группы жевательных зубов при ИРОПЗ $> 0,4$ показано изготовление вкладок из металлов, керамики или композитных материалов. При ИРОПЗ $> 0,6$ показано изготовление искусственных коронок, при ИРОПЗ $> 0,8$ показано применение штифтовых конструкций с последующим изготовлением коронок,
- предупреждение развития деформаций зубочелюстной системы при наличии соседних зубов с пломбами, восстанавливающими более $1/2$ жевательной поверхности.

Вкладки, искусственные коронки, штифтовые конструкции позволяют восстановить анатомическую форму, функцию зуба, предупредить развитие патологического процесса, обеспечить эстетику зубного ряда.

Алгоритм и особенности изготовления вкладки

Вопрос о методе восстановления анатомической формы зуба после эндодонтического лечения вкладкой либо коронкой может решаться только после удаления всех некротизированных тканей. Показаниями к изготовлению вкладок чаще всего являются полости классов I и II по Блеку. Вкладки могут изготавливаться как из металлов, так и из керамики и композитных материалов. Вкладки позволяют восстановить анатомическую форму, функцию зуба, предупредить развитие патологического процесса, обеспечить эстетику зубного ряда.

Противопоказаниями к применению вкладок являются:

- поверхности зубов, малодоступные для формирования полостей под вкладки;
- зубы с неполноценной, хрупкой эмалью.

Вкладки изготавливают в несколько посещений.

Во время первого посещения проводится окончательное формирование полости. Полость под вкладку формируется после удаления всех некротизированных и пигментированных тканей и должна отвечать следующим требованиям:

- быть ящикообразной;
- дно и стенки полости должны выдерживать жевательное давление;
- форма полости должна обеспечивать удержание вкладки от смещения в любых направлениях;
- для точного краевого прилегания, обеспечивающего герметизм, следует формировать скос (фальц) в пределах эмали под углом 45° (при изготовлении цельнолитых вкладок).

После формирования полости производится моделирование вкладки в полости рта или получают оттиск.

При моделировании восковой модели вкладки обращают внимание на точность подгонки восковой модели по прикусу с учетом не только центральной окклюзии, но и всех движений нижней челюсти, на исключение возможности образования ретенционных участков, на придание внешним поверхностям восковой модели правильной анатомической формы. При моделировании вкладки в полости класса II используют матрицы для предотвращения повреждений межзубного десневого сосочка.

При изготовлении вкладок непрямой метод проводится получение оттисков. Получение оттиска после одонтопрепарирования на том же приеме возможно при отсутствии повреждений маргинального пародонта. Используют силиконовые двухслойные и альгинатные оттискные массы, стандартные оттискные ложки. Рекомендуется края ложек перед получением оттисков окантовывать узкой полоской лейкопластыря для лучшей ретенции оттискного материала. Желательно использовать специальный клей для фиксации силиконовых оттисков на ложке. После выведения ложек из полости рта производится контроль качества оттисков.

В случае применения метода ретракции десны при получении оттисков уделяется внимание соматическому статусу пациента. При наличии в анамнезе сердечно-сосудистых заболеваний (ишемической болезни сердца, стенокардии, артериальной гипертензии, нарушений сердечного ритма) нельзя применять для ретракции десны вспомогательные средства, содержащие катехоламины (в том числе нити, пропитанные такими составами).

При изготовлении керамических или композитных вкладок проводят определение цвета. После моделирования вкладки или получения оттисков для ее изготовления отпрепарированная полость зуба закрывается временной пломбой.

Следующее посещение

После изготовления вкладки в зуботехнической лаборатории производят припасовку вкладки. Обращают внимание на точность краевого прилегания, отсутствие зазоров, окклюзионные контакты с зубами – антагонистами, на апроксимальные контакты, на цвет вкладки. При необходимости проводят коррекцию.

При изготовлении цельнолитой вкладки после ее полировки, а при изготовлении керамической или композитной вкладок – после глазурования проводят фиксацию вкладки на постоянный цемент.

Пациента инструктируют по поводу правил пользования вкладкой и указывают на необходимость регулярного посещения врача 1 раз в полгода.

Алгоритм и особенности изготовления микропротезов (виниров)

Под винирами в целях данного протокола следует понимать фасеточные облицовки, изготавливаемые на фронтальные зубы верхней челюсти. Особенности изготовления виниров:

1. Виниры устанавливаются только на фронтальные зубы с целью восстановления эстетики зубного ряда.
2. Виниры изготавливаются из стоматологической керамики или композитных материалов.
3. При изготовлении виниров препарирование тканей зуба проводится только в пределах эмали, при этом сошлифовывают пигментированные участки.
4. Виниры изготавливаются с перекрытием режущего края зуба или без перекрытия.

Первое посещение.

При принятии решения об изготовлении винира на том же приеме приступают к лечению.

Препарирование опорных зубов

При препарировании следует обращать особое внимание на глубину: сошлифовывают 0,3–0,7 мм твердых тканей. Перед началом основного препарирования целесообразно провести ретракцию десны и маркировку глубины препарирования с использованием специального маркировочного бора (диска) размером 0,3–0,5 мм. Обращать внимание на сохранение апроксимальных контактов, избегать препарирования в пришеечной области.

Получение оттиска с отпрепарированного зуба проводится на том же приеме. Используют силиконовые двухслойные и альгинатные оттискные массы, стандартные оттискные ложки.

Рекомендуется края ложек перед получением оттисков окантовывать узкой полоской лейкопластыря для лучшей ретенции оттискного материала. Желательно использовать специальный клей для фиксации силиконовых оттисков на ложке. После выведения ложек из полости рта производится контроль качества оттисков (точность отображения анатомического рельефа, отсутствие пор и пр.).

Для фиксации правильного соотношения зубных рядов в положении центральной окклюзии применяются гипсовые или силиконовые блоки. Проводится определение цвета винира.

Следующее посещение

Наложение и припасовка винира

Особое внимание необходимо обращать на точность прилегания краев винира к твердым тканям зуба, проверяют отсутствие зазоров между виниром и зубом. Обращают внимание на апроксимальные контакты, на окклюзионные контакты с зубами-антагонистами. Особо тщательно выверяют контакты во время сагиттальных и трансверсальных движений нижней челюсти. При необходимости проводится коррекция.

Проводится фиксация винира на постоянный цемент или композитный материал для цементирования двойного отверждения. Обращать внимание на соответствие цвета цемента цвету винира. Проводят окончательную коррекцию, шлифовку и полировку винира.

Пациента инструктируют по поводу правил пользования виниром и указывают на необходимость регулярного посещения врача 1 раз в полгода.

Алгоритм изготовления искусственных коронок

Перед изготовлением искусственной коронки ставится постоянная пломба, при необходимости с применением анкерных штифтов. Показаниями к применению анкерных штифтов являются тонкие стенки коронковой части, разрушение более одной стенки коронки. Анкерные штифты – это стандартные конструкционные элементы, условно состоящие из двух частей: корневой и коронковой. Корневая часть располагается в корневом канале зуба, а коронковая служит для дополнительной ретенции пломбировочных материалов. Анкерные штифты изготавливают из стали, благородных сплавов, титана, стекловолокна, углерода. При установке анкерных штифтов особое

внимание уделяется по возможности более плотному прилеганию выступающей, широкой части штифта к устью корневого канала. Необходимо учитывать, что винтовые нарезки на некоторых штифтах предназначаются только для дополнительной ретенции, а не для завинчивания штифта в канал, – это может привести к расколу корня зуба. При необходимости штифт можно подогнать по длине корня зуба, укоротив (подточив) его корневую часть. Рекомендуется, чтобы длина корневой части анкерного штифта составляла $\frac{2}{3}$, минимум $\frac{1}{2}$ длины корня зуба. Анкерный штифт фиксируется в корневом канале на цемент. С помощью анкерных штифтов можно восстанавливать как однокорневые, так и многокорневые зубы.

Алгоритм и особенности изготовления цельнолитой коронки

Показанием к изготовлению коронок является значительное поражение окклюзионной или режущей поверхности зубов. Коронки изготавливают на зубы после проведения пломбирования. Цельнолитые коронки изготавливают на любые зубы для восстановления анатомической формы и функции, а также для предупреждения дальнейшего разрушения зуба. Коронки изготавливают в несколько посещений.

Особенности изготовления цельнолитых коронок

1. При протезировании моляров рекомендуется использование цельнолитой коронки или коронки с металлической окклюзионной поверхностью.
2. При изготовлении цельнолитой металлокерамической коронки моделируется оральная гирлянда (металлический кантик по краю коронки).
3. Пластмассовая (по потребности – керамическая) облицовка производится в области фронтальных зубов на верхней челюсти лишь до 5го зуба включительно и на нижней челюсти до 4го зуба включительно, далее – по потребности.
4. При изготовлении коронок на зубы-антагонисты необходимо соблюдать определенную последовательность:
 - первым этапом является одновременное изготовление временных капп на подлежащие протезированию зубы обеих челюстей с максимальным восстановлением окклюзионных соотношений и обязательным определением высоты нижнего отдела лица. Эти каппы должны как можно точнее воспроизводить конструкцию будущих коронок;
 - сначала изготавливают постоянные коронки на зубы верхней челюсти;
 - после фиксации коронок на зубы верхней челюсти изготавливают постоянные коронки на зубы нижней челюсти.

Первое посещение.

После необходимых подготовительных лечебных мероприятий и принятия решения о протезировании на том же приеме приступают к лечению.

Подготовка к препарированию

Перед началом препарирования получают оттиски для изготовления временных пластмассовых коронок (капп).

Препарирование зубов под коронки

Вид препарирования выбирается в зависимости от вида будущих коронок и групповой принадлежности протезируемых зубов. При препарировании нескольких зубов следует обращать особое внимание на параллельность клинических осей культей зубов после препарирования.

Получение оттиска с отпрепарированных зубов на том же приеме возможно при отсутствии повреждений маргинального пародонта при препарировании. Используют силиконовые двухслойные и альгинатные оттискные массы, стандартные оттискные ложки. Рекомендуется края ложек перед получением оттиска окантовывать узкой полоской лейкопластыря для лучшей ретенции оттискного материала. Желательно использовать специальный клей для фиксации силиконовых оттисков на ложке. После выведения ложек из полости рта производится контроль качества оттисков.

В случае применения метода ретракции десны при получении оттиска уделяется внимание соматическому статусу пациента. При наличии в анамнезе сердечно-сосудистых заболеваний (ишемической болезни сердца, стенокардии, артериальной гипертензии, нарушений сердечного ритма) нельзя применять для ретракции десны вспомогательные средства, содержащие катехоламины (в том числе нити, пропитанные такими составами).

Для фиксации правильного соотношения зубных рядов в положении центральной окклюзии применяются гипсовые или силиконовые блоки (регистраторы окклюзии).

При изготовленных временных капп проводится их припасовка, при необходимости – перебазировка и фиксация на временный цемент.

Для предотвращения развития воспалительных процессов в тканях краевого пародонта после препарирования назначается противовоспалительная регенерирующая терапия, включающая полоскания полости рта настойкой коры дуба, а также настоями ромашки и шалфея, при необходимости – аппликации масляным раствором витамина А или другими средствами, стимулирующими эпителизацию.

Следующее посещение.

Получение оттисков. При изготовлении цельнолитых коронок рекомендуется назначать больного на прием на следующий день или через день после препарирования для получения рабочего двухслойного оттиска с отпрепарированных зубов и оттиска с зубов-антагонистов, если они не были получены в первое посещение.

Используют силиконовые двухслойные и альгинатные оттискные массы, стандартные оттискные ложки. Рекомендуется края ложек перед получением оттисков окантовывать узкой полоской лейкопластыря для лучшей ретенции оттискного материала. Желательно использовать специальный клей для фиксации силиконовых оттисков на ложке. После выведения ложек из полости рта производится контроль качества оттисков (отображение анатомического рельефа, отсутствие пор).

В случае применения метода ретракции десны при получении оттисков уделяется внимание соматическому статусу пациента. При наличии в анамнезе сердечно-сосудистых заболеваний (ишемической болезни сердца, стенокардии, артериальной гипертензии, нарушений сердечного ритма) нельзя применять для ретракции десны вспомогательные средства, содержащие катехоламины (в том числе нити, пропитанные такими составами).

Следующее посещение.

Наложение и припасовка каркаса цельнолитой коронки. Особое внимание необходимо обращать на точность прилегания каркаса в пришеечной области (краевое прилегание), проверяют отсутствие зазора между стенкой коронки и культей зуба. Обращают внимание на соответствие контура края опорной коронки контурам десневого края, на степень погружения края коронки в десневую щель. Обращают внимание на апроксимальные контакты, на окклюзионные контакты с зубами-антагонистами. При необходимости проводится коррекция.

В случае если облицовка не предусмотрена, проводится полировка цельнолитой коронки и ее фиксация на временный или постоянный цемент. Для фиксации коронок следует применять временные и постоянные цементы.

Если предусмотрена керамическая или пластмассовая облицовка, проводится выбор цвета облицовки.

Коронки с облицовкой на верхней челюсти делают до 5го зуба включительно, на нижней – до 4го включительно. Облицовки жевательных поверхностей боковых зубов не показаны.

Следующее посещение.

Наложение и припасовка готовой цельнолитой коронки с облицовкой. Особое внимание следует обращать на точность прилегания коронки в пришеечной области (краевое

прилегание), проверяют отсутствие зазора между стенкой коронки и культей зуба. Обращают внимание на соответствие контура края коронки контурам десневого края, на степень погружения края коронки в десневую щель. Обращают внимание на аппроксимальные контакты, на окклюзионные контакты с зубами-антагонистами. При необходимости проводится коррекция. При применении металлопластмассовой коронки после полировки, а при применении металлокерамической коронки – после глазурования проводится фиксация на временный (на 2 – 3 нед) или постоянный цемент. Особое внимание при фиксации на временный цемент необходимо обращать на удаление остатков цемента из межзубных промежутков.

Следующее посещение.

Фиксация на постоянный цемент. Особое внимание при фиксации на постоянный цемент следует обращать на удаление остатков цемента из межзубных промежутков.

Пациента инструктируют по поводу правил пользования коронкой и указывают на необходимость регулярного посещения врача 1 раз в полгода.

Алгоритм и особенности изготовления штампованной коронки

Штампованная коронка при правильном изготовлении полноценно восстанавливает анатомическую форму зуба и предотвращает развитие осложнений.

После диагностических исследований, необходимых подготовительных лечебных мероприятий и принятия решения о протезировании на том же приеме приступают к лечению.

Препарирование зубов

При препарировании следует обращать внимание на параллельность стенок отпрепарированного зуба (форма цилиндра). При препарировании нескольких зубов следует обращать внимание на параллельность клинических осей культей зубов после препарирования.

Получение оттиска с отпрепарированных зубов на том же приеме возможно при отсутствии повреждений маргинального пародонта после препарирования. При изготовлении штампованных коронок применяют альгинатные оттискные массы, стандартные оттискные ложки. Рекомендуется края ложек перед получением оттисков окантовывать узкой полоской лейкопластыря для лучшей ретенции оттискного материала. После выведения ложек из полости рта производится контроль качества.

Для фиксации правильного соотношения зубных рядов в положении центральной окклюзии применяют гипсовые или силиконовые блоки (регистраторы окклюзии).

В случае необходимости определения центрального соотношения челюстей изготавливают восковые базисы с окклюзионными валиками.

При изготовленных временных капп проводится их припасовка, при необходимости – перебазировка и фиксация на временный цемент.

Для предотвращения развития воспалительных процессов в тканях краевого пародонта, связанных с травмированием при препарировании, назначается противовоспалительная регенерирующая терапия, включающая полоскания полости рта настоем коры дуба, а также настоями ромашки и шалфея. При необходимости – аппликации масляным раствором витамина А или другими средствами, стимулирующими эпителизацию.

Следующее посещение.

Получение оттисков, если они не были получены в первое посещение.

Используют альгинатные оттискные массы, стандартные оттискные ложки. Рекомендуется края ложек перед получением оттисков окантовывать узкой полоской лейкопластыря для лучшей ретенции оттискного материала. После выведения ложек из полости рта производится контроль качества оттисков (отображение анатомического рельефа, отсутствие пор).

Следующее посещение.

Примерка и припасовка штампованных коронок. Особое внимание следует обращать на точность прилегания коронки в пришеечной области (краевое прилегание), проверяют отсутствие давления коронки на ткани маргинального пародонта. Обращают внимание на соответствие контура края опорной коронки контурам десневого края, на степень погружения края коронки в десневую борозду (максимум на 0,3–0,5 мм). Обращают внимание на апроксимальные контакты, на окклюзионные контакты с зубами-антагонистами. При необходимости проводится коррекция. При использовании комбинированных штампованных коронок (по Белкину) после припасовки коронки получают оттиск культи зуба с помощью воска, налитого внутрь коронки. Определяют цвет пластмассовой облицовки. Коронки с облицовкой на верхней челюсти делают лишь до 5го зуба включительно, на нижней – до 4го включительно. Облицовки жевательных

поверхностей боковых зубов в принципе не показаны. После полировки производится фиксация на постоянный цемент.

Особое внимание при фиксации на постоянный цемент следует обращать на удаление остатков цемента из межзубных промежутков.

Пациента инструктируют по поводу правил пользования коронками и указывают на необходимость регулярного посещения врача 1 раз в полгода.

Алгоритм и особенности изготовления цельнокерамической коронки

Показанием к изготовлению цельнокерамических коронок является значительное поражение окклюзионной или режущей поверхности зубов. Цельнокерамические коронки могут изготавливать на любые зубы для восстановления анатомической формы и функции, а также для предупреждения дальнейшего разрушения зуба. Коронки изготавливают в несколько посещений.

Особенности изготовления цельнокерамических коронок

1. Главной особенностью является необходимость препарирования зуба с циркулярным прямоугольным уступом под углом 90° или полукруглым уступом.
2. При изготовлении коронок на зубы-антагонисты необходимо соблюдать определенную последовательность:
 - первым этапом является одновременное изготовление временных капп на подлежащие протезированию зубы обеих челюстей с максимальным восстановлением окклюзионных соотношений и обязательным определением высоты нижнего отдела лица. Эти каппы должны как можно точнее воспроизводить конструкцию будущих коронок;
 - сначала изготавливают постоянные коронки на зубы верхней челюсти;
 - после фиксации коронок на зубы верхней челюсти изготавливают постоянные коронки на зубы нижней челюсти.
3. При расположении уступа на уровне десневого края или ниже всегда необходимо применять ретракцию десны перед получением оттиска.

Первое посещение. После необходимых подготовительных лечебных мероприятий и принятия решения о протезировании на том же приеме приступают к лечению.

Подготовка к препарированию

Перед началом препарирования получают оттиски для изготовления временных пластмассовых коронок (капп).

Препарирование зубов под цельнокерамические коронки

Всегда применяется препарирование с *прямоугольным* циркулярным уступом под углом 90° или полукруглым уступом.

При препарировании нескольких зубов следует обращать особое внимание на параллельность клинических осей культей зубов после препарирования.

Получение оттиска с отпрепарированных зубов на том же приеме возможно при отсутствии повреждений маргинального пародонта при препарировании. Используют силиконовые двухслойные и альгинатные оттискные массы, стандартные оттискные ложки. Рекомендуется края ложек перед получением оттиска окантовывать узкой полоской лейкопластыря для лучшей ретенции оттискного материала. Желательно использовать специальный клей для фиксации силиконовых оттисков на ложке. После выведения ложек из полости рта производится контроль качества оттисков.

В случае применения метода ретракции десны при получении оттиска уделяется внимание соматическому статусу пациента. При наличии в анамнезе сердечно-сосудистых заболеваний (ишемической болезни сердца, стенокардии, артериальной гипертензии, нарушений сердечного ритма) нельзя применять для ретракции десны вспомогательные средства, содержащие катехоламины (в том числе нити, пропитанные такими составами).

Для фиксации правильного соотношения зубных рядов в положении центральной окклюзии применяют гипсовые или силиконовые блоки (регистраторы окклюзии).

При изготовленных временных капп проводится их припасовка, при необходимости – перебазировка и фиксация на временный цемент.

Для предотвращения развития воспалительных процессов в тканях краевого пародонта после препарирования назначается противовоспалительная регенерирующая терапия, включающая полоскания полости рта настойкой коры дуба, а также настоями ромашки и шалфея, при необходимости – аппликации масляным раствором витамина А или другими средствами, стимулирующими эпителизацию. Проводится определение цвета будущей коронки.

Следующее посещение.

Получение оттисков. При изготовлении цельнокерамических коронок рекомендуется назначать больного на прием на следующий день или через день после препарирования для получения рабочего двухслойного оттиска с отпрепарированных зубов и оттиска с зубов-антагонистов, если они не были получены в первое посещение.

Используют силиконовые двухслойные и альгинатные оттискные массы, стандартные оттискные ложки. Рекомендуется края ложек перед получением оттисков окантовывать узкой полоской лейкопластыря для лучшей ретенции оттискного материала. Желательно использовать специальный клей для фиксации силиконовых оттисков на ложке. После выведения ложек из полости рта производится контроль качества оттисков (отображение анатомического рельефа, отсутствие пор).

В случае применения метода ретракции десны при получении оттисков уделяется внимание соматическому статусу пациента. При наличии в анамнезе сердечно-сосудистых заболеваний (ишемической болезни сердца, стенокардии, артериальной гипертензии, нарушений сердечного ритма) нельзя применять для ретракции десны вспомогательные средства, содержащие катехоламины (в том числе нити, пропитанные такими составами).

Следующее посещение.

Наложение и припасовка цельнокерамической коронки. Особое внимание необходимо обращать на точность прилегания коронки к уступу в пришеечной области (краевое прилегание), проверяют отсутствие зазора между стенкой коронки и культей зуба. Обращают внимание на соответствие контура края опорной коронки контурам края уступа, на апроксимальные контакты и окклюзионные контакты с зубами-антагонистами. При необходимости проводится коррекция. После глазурования проводится фиксация на временный (на 2 – 3 нед) или постоянный цемент. Для фиксации коронок следует применять временные и постоянные цементы. Особое внимание при фиксации на временный цемент необходимо обращать на удаление остатков цемента из межзубных промежутков.

Следующее посещение. Фиксация на постоянный цемент.

Особое внимание при фиксации на постоянный цемент следует обращать на удаление остатков цемента из межзубных промежутков.

Пациента инструктируют по поводу правил пользования коронкой и указывают на необходимость регулярного посещения врача 1 раз в полгода.

Алгоритм и особенности изготовления штифтовых конструкций

При показателях ИРОПЗ $> 0,8$ показано изготовление штифтовых конструкций – собственно штифтовых зубов или штифтовых культевых вкладок с последующим изготовлением искусственных коронок. Простые штифтовые зубы – применяют в качестве временных конструкций, и с их помощью можно восстановить только одиночные

однокорневые зубы. Культевые штифтовые конструкции – цельнолитые культевые вкладки и культевые вкладки на анкерных штифтах применяются для восстановления однокорневых и многокорневых зубов. Цельнолитые культевые вкладки обладают высокой прочностью и позволяют восстанавливать даже зубы с полностью разрушенной коронковой частью.

Условия сохранения корней:

- корневой канал должен быть проходим на $2/3$ своей длины, но не менее чем на $1/2$ своей длины;
- стенки корня должны иметь достаточную толщину – около 1 мм;
- корневой канал должен быть запломбирован до верхушки;
- стенки корня не поражены патологическим процессом;
- отсутствие патологических изменений в периапикальных тканях;
- отсутствие патологической подвижности корня более I степени;
- необходимость дальнейшего протезирования.

С помощью культевых вкладок на *анкерных штифтах* можно восстанавливать коронковую часть зубов, у которых сохранена минимум одна стенка, так как соединение культы из композитного материала с металлическим анкерным штифтом не обеспечивает оптимальной прочности конструкции, которой обладают цельнолитые культевые вкладки. Все эти конструкции после их изготовления должны иметь форму отпрепарированной культы зуба для последующего изготовления искусственной коронки.

При изготовлении культевых штифтовых конструкций проводят распломбировку корневого канала на $2/3$ его длины, минимум до $1/2$. Если зуб многокорневой, то один канал, наиболее проходимый, распломбировывают на $1/2$ его длины. Остальные каналы могут быть распломбированы на меньшую длину; при невозможности распломбировки оставшихся каналов в их устьях создают углубления для дополнительной ретенции.

Культевые вкладки на анкерных штифтах

Анкерные штифты – это стандартные конструкционные элементы, условно состоящие из двух частей – корневой и коронковой. Корневая часть располагается в корневом канале зуба, а коронковая служит для дополнительной ретенции пломбировочных материалов. Изготовление культевых вкладок на анкерных штифтах проводят в одно посещение. Проводят формирование полости, максимально сохраняя твердые ткани зуба, за исключением размягченных, пораженных кариесом. Производят распломбировку канала. Следует обращать особое внимание на соответствие оси препарирования оси канала для предотвращения перфорации стенки корня. Желательно

применение разверток – сверл соответствующих размеров. Это позволяет более точно подготовить корневой канал к установке анкерного штифта. При установке штифта особое внимание уделяется по возможности более плотному прилеганию коронковой (широкой) части штифта к устью корневого канала. При восстановлении многокорневого зуба при использовании нескольких штифтов проверяют их взаимное расположение в корневых каналах. При необходимости штифт можно подогнать по длине корня зуба, укоротив (подточив) его внутрикорневую часть. Длина анкерного штифта должна составлять $\frac{2}{3}$, минимум $\frac{1}{2}$ длины корня зуба. Необходимо учитывать, что винтовые нарезки на некоторых штифтах предназначаются только для дополнительной ретенции, а не для завинчивания штифта в канал, - это может привести к расколу корня зуба. Анкерный штифт фиксируется в корневом канале на цемент. Затем с помощью композитных материалов производится моделирование коронковой части культевой вкладки. После этого препарируют культю зуба вместе с вкладкой, придавая ей форму с учетом выбранной конструкции будущей искусственной коронки.

Цельнолитые культевые вкладки

Цельнолитые культевые вкладки изготавливают из сплавов металлов (кобальт – хромовые, никель–хромовые, серебряно-палладиевые, золото – платиновые).

Изготовление цельнолитых культевых вкладок проводят в два посещения.

Первое посещение

Проводят формирование полости, максимально сохраняя твердые ткани зуба, за исключением размягченных, пораженных кариесом. Производят распломбировку канала. Следует обращать особое внимание на соответствие оси препарирования оси канала для предотвращения перфорации стенки корня. Желательно применение разверток – сверл соответствующих размеров.

Для изготовления вкладок применяют два метода моделирования: прямой и непрямой.

Прямой метод предусматривает изготовление и припасовку внутрикорневого штифта. При моделировке культевой вкладки из воска применяют металлические штифты, изготовленные из клammerной проволоки, реже стандартные анкерные или беззольные штифты. После припасовки штифта в корневом канале культевая вкладка моделируется из размягченного *воска*, после придания ей формы культы отпрепарированного зуба выводится из полости рта (из корневых каналов). Особое внимание следует обращать на

предотвращение деформаций смоделированной вкладки при выведении, что возможно из-за мягкости воска, и на точное отображение контура корня.

При моделировке культевой вкладки из самотвердеющей пластмассы внутрикорневой штифт изготавливается из той же пластмассы, другой пластмассы или применяются стандартные пластмассовые заготовки. Используют только беззолные пластмассы. После припасовки штифта в корневом канале по диаметру и длине корня он должен свободно входить в корневой канал на всем протяжении. Смазывают стенки канала вазелином, размещают самотвердеющую пластмассу, в тестообразной стадии обмазывают штифт и отжимают. Особое внимание следует обращать на точное отображение контура корня. После затвердения пластмассы штифт с надкорневой частью извлекают из корневого канала, обрабатывают надкорневую часть смоделированной вкладки, придавая ей форму отпрепарированной культи зуба. При резко выраженной дивергенции (расхождении) корней и соответствующей дивергенции штифтов и, следовательно, невозможности установить будущую культевую вкладку, применяют составные вкладки, т. е. смоделированную вкладку распиливают на две части. После этого препарируют культю зуба вместе со смоделированной вкладкой, соблюдая все требования, предъявляемые к отпрепарированному зубу с учетом выбранной конструкции искусственной коронки.

Применение **непрямого метода** моделирования показано при восстановлении многокорневых зубов, если возникают трудности при большой дивергенции корней. После подготовки (распломбировки) корневых каналов получают двухслойный оттиск. Используют силиконовые двухслойные оттискные массы, стандартные оттискные ложки. Рекомендуется края ложек перед получением оттисков окантовывать узкой полоской лейкопластыря для лучшей ретенции оттискного материала. Желательно использовать специальный клей для фиксации силиконовых оттисков на ложке. После выведения ложек из полости рта производится контроль качества оттисков (отображение анатомического рельефа, отсутствие пор). В случае применения метода ретракции десны при получении оттисков уделяется внимание соматическому статусу пациента. При наличии в анамнезе сердечно-сосудистых заболеваний (ишемической болезни сердца, стенокардии, артериальной гипертензии, нарушений сердечного ритма) нельзя применять для ретракции десны вспомогательные средства, содержащие катехоламины (в том числе нити, пропитанные такими составами).

Для получения более точного отображения корневого канала перед введением второго корригирующего слоя оттискного материала можно ввести в корневой канал пластмассовую заготовку внутрикорневого штифта, который останется в оттиске. Оттиск

передается в зуботехническую лабораторию, где проводится моделировка культевой вкладки на гипсовой модели. При резко выраженной дивергенции корней и соответствующей дивергенции штифтов и, следовательно, невозможности установить будущую культевую вкладку, применяют составные вкладки, т. е. смоделированную вкладку распиливают на две части. После этого отливают вкладку из металла.

Следующие посещение

Готовую отлитую из металла вкладку припасовывают в полости рта. Особое внимание необходимо обращать на точность прилегания вкладки к тканям корня зуба (краевое прилегание), зондом проверяют отсутствие зазора между краем вкладки и краем корня зуба. После припасовки вкладки проводится фиксация на постоянный цемент. После подготовки корня и самой вкладки к фиксации (обезжиривание, высушивание и т.д.) замешанный цемент вводится сначала в корневой канал с помощью каналонаполнителя и/или зонда, потом вкладка с цементом медленно вводится в корневой канал легкими возвратно-поступательными движениями. Быстрое введение вкладки в корневой канал может привести к попаданию пузырька воздуха в канал и как следствие – «недосаживанию» вкладки. После окончательного затвердевания цемента, но не ранее чем через 2 ч после фиксации, препарируют культю зуба вместе с вкладкой, соблюдая все требования, предъявляемые к препарированию зуба с учетом выбранной конструкции искусственной коронки (см. раздел 7.2.6.3.2 «Алгоритм изготовления искусственных коронок»).

Цельнолитой штифтовый зуб

При невозможности применения культевых вкладок и искусственных коронок, например из-за особенностей прикуса (отсутствует место), применяют цельнолитые штифтовые зубы.

Первое посещение

После подготовки (распломбировки) корневого канала получают двухслойный оттиск. Используют силиконовые двухслойные оттискные массы, стандартные оттискные ложки. Рекомендуется края ложек перед получением оттисков окантовывать узкой полоской лейкопластыря для лучшей ретенции оттискного материала. Желательно использовать специальный клей для фиксации силиконовых оттисков на ложке. После выведения ложек из полости рта производится контроль качества оттисков (отображение анатомического рельефа, отсутствие пор). В случае применения метода ретракции десны при получении оттисков уделяется внимание соматическому статусу пациента. При наличии в анамнезе сердечно-сосудистых заболеваний (ишемической болезни сердца, стенокардии, артериальной гипертензии, нарушений сердечного ритма) нельзя применять для ретракции

десны вспомогательные средства, содержащие катехоламины (в том числе нити, пропитанные такими составами).

Для получения более точного отображения корневого канала перед введением второго корригирующего слоя оттискного материала можно ввести в корневой канал пластмассовую заготовку внутрикорневого штифта, который останется в оттиске. Оттиск передается в зуботехническую лабораторию, где проводится моделировка штифтового зуба на гипсовой модели. Возможно изготовление литого штифтового зуба и литого штифтового зуба с облицовкой (керамической или пластмассовой). Сам зуб отливают из металла.

Следующие посещение

Готовый отлитый из металла штифтовый зуб припасовывают в полости рта. Особое внимание необходимо обращать на точность прилегания штифтового зуба к тканям корня (краевое прилегание), зондом проверяют отсутствие зазора между краем штифтового зуба и краем корня. После припасовки штифтового зуба проводят коррекцию окклюзии. При использовании штифтового зуба с облицовкой (керамической или пластмассовой) после окончательной доработки в зуботехнической лаборатории проводится фиксация на постоянный цемент. После подготовки корня и самого штифтового зуба к фиксации (обезжиривание, высушивание и т.д.) замешанный цемент вводится сначала в корневой канал с помощью каналонаполнителя и/или зонда, потом штифтовый зуб с цементом медленно вводится в корневой канал легкими возвратно-поступательными движениями. Быстрое введение штифтовой части в корневой канал может привести к попаданию пузырька воздуха в канал и как следствие – «недосаживанию» зуба.

К Клиническим рекомендациям (протоколам лечения) «Болезни периапикальных тканей»

ХИРУРГИЧЕСКИЕ МЕТОДЫ ЛЕЧЕНИЯ

Резекция верхушки корня зуба

Операции предшествует механическая, медикаментозная обработка канала зуба и постоянное пломбирование канала.

Операцию выполняют под местной анестезией. Проводят разрез длиной 1,5 – 2 см через слизистую оболочку и надкостницу. Вершина разреза должна находиться на уровне середины проекции корня. Основание лоскута должно быть обращено к переходной складке. Слизисто-надкостничный лоскут отделяют распатором. Трепанацию и удаление костной стенки альвеолы производят долотами или специальными шаровидными борами (фрезами). Резекцию верхушки корня проводят на 1/3 его длины, перпендикулярно оси корня, используя для этого фиссурные боры или торцевую фрезу, и удаляют гранулему, кюретаж. В случае необходимости применяют ретроградное пломбирование. Для этого резекцию верхушки корня проводят не перпендикулярно оси корня, а под углом, создав на корне наклонную плоскость, которая обращена к вестибулярной (наружной) поверхности. После этого полость промывают растворами антисептиков, слизисто – надкостничный лоскут укладывают на место и фиксируют узловыми швами.

Ампутация корня

Операции предшествует механическая, медикаментозная обработка канала «остающегося» корня зуба с последующей постоянной пломбировкой.

Операцию проводят под местной анестезией. Отслаивают слизисто-надкостничный лоскут и иссекают костную стенку альвеолы. С помощью твердосплавного фиссурного бора отсекают корень на уровне фуракации и удаляют его, используя элеватор или щипцы. Острые края альвеолы сглаживают кусачками или с помощью конусовидной фрезы. После механической и антисептической обработки костной раны слизисто-надкостничный лоскут укладывают на место и фиксируют узловыми швами.

Гемисекция зуба

Операции предшествует механическая, медикаментозная обработка канала «остающегося» корня зуба с последующей постоянной пломбировкой.

Операцию проводят под местной анестезией. С помощью алмазного бора распиливают коронковую часть и корень по фуркации, и удаляют его, используя элеватор или щипцы. Межкорневую перегородку и костную ткань, окружающую оставшийся корень, сохраняют. Далее проводят тщательную механическую и антисептическую обработку костной раны.

Коронорадикулярная сепарация

Данная операция используется только на молярах нижней челюсти. Операции предшествует механическая, медикаментозная обработка каналов зуба с последующей постоянной пломбировкой каналов.

Операцию проводят под местной анестезией. С помощью алмазного бора распиливают коронковую часть и корень по бифуркации. Далее проводят тщательную механическую и антисептическую обработку костной раны.

Цистотомия

Операции предшествует механическая, медикаментозная обработка канала зуба с последующей постоянной пломбировкой канала.

Операцию выполняют под местной анестезией. В области кисты со стороны преддверия рта производят полукруглый или трапециевидный разрез через слизистую оболочку и надкостницу. Основание лоскута обращено к переходной складке. Слизисто-надкостничный лоскут отсепааровывают распатором. Трепанацию и удаление наружной костной стенки альвеолы производят долотами или специальными шаровидными борами (фрезами). При необходимости резецируют корни зубов, обращенные в полость кисты, не более $1/3$ длины; проводят ретроградное пломбирование; сглаживают острые края кости. Удаляют содержимое кисты. После высушивания полости слизисто-надкостничный лоскут укладывают в полость и плотно тампонируют йодоформным тампоном. Тампон удаляют на 5-6е сутки, полость промывают антисептическими растворами и вновь рыхло тампонируют или изготавливают obturator из быстротвердеющей пластмассы. Смену йодоформных тампонов производят каждые 4–5 дней.

Цистэктомия

Операции предшествует механическая, медикаментозная обработка канала зуба с последующей постоянной пломбировкой канала.

Операцию выполняют под местной анестезией. В области кисты со стороны преддверия рта производят полукруглый или трапециевидный разрез через слизистую оболочку и надкостницу. Основание лоскута обращено к переходной складке. Слизисто-надкостничный лоскут отсепааровывают. Трепанацию и удаление наружной костной стенки альвеолы производят долотами или специальными шаровидными борами (фрезами). Сглаживают острые края. Удаляют содержимое кисты. Распатором отделяют кисту от кости. Удаляют целиком кисту, проводят кюретаж. В случае необходимости, если верхушки корней выступают в полость кисты, проводят резекцию верхушек корней и ретроградное пломбирование. После этого полость промывают растворами антисептиков, слизисто – надкостничный лоскут укладывают на место и фиксируют узловыми швами.

Приложение № 6.

К Клиническим рекомендациям (протоколам лечения) «Болезни периапикальных тканей»

ФОРМА ДОБРОВОЛЬНОГО ИНФОРМИРОВАННОГО СОГЛАСИЯ ПАЦИЕНТА ПРИ ВЫПОЛНЕНИИ ПРОТОКОЛА*

ПРИЛОЖЕНИЕ К МЕДИЦИНСКОЙ КАРТЕ № _____

Пациент _____
(ф.,и.,о.)

получил разъяснения по поводу диагноза периодонтит,

получил информацию:

об особенностях течения заболевания ____

о вероятной длительности лечения _____

о вероятном прогнозе _____.

Пациенту _____ предложен _____ план _____ обследования _____ и _____ лечения, включающий _____

Предложено изготовление на _____
из материалов _____

Примерная стоимость лечения составляет около _____. Пациенту известен прейскурант, принятый в клинике.

Таким образом, пациент получил разъяснения о цели лечения и информацию о планируемых методах диагностики и лечения.

Пациент извещен о необходимости подготовки к лечению:

.....

.....

Пациент извещен о необходимости в ходе лечения

.....

.....,

получил указания и рекомендации по уходу за полостью рта.

Пациент извещен, что несоблюдение им рекомендаций врача может отрицательно сказаться на состоянии здоровья.

Пациент получил информацию о типичных осложнениях, связанных с данным заболеванием, с необходимыми диагностическими процедурами и с лечением.

Пациент извещен о вероятном течении заболевания и его осложнениях при отказе от лечения.

Пациент имел возможность задать любые интересующие его вопросы касательно состояния его здоровья, заболевания и лечения и получил на них удовлетворительные ответы.

Пациент получил информацию об альтернативных методах лечения, а также об их примерной стоимости.

Беседу провел врач _____ (подпись врача).

«__» _____ 20__ г.

Пациент согласился с предложенным планом лечения, в чем

расписался собственноручно _____ (подпись пациента)

или

расписался его законный представитель _____ (подпись законного представителя)

или

что удостоверяют присутствовавшие при беседе _____ (подпись врача)

_____ (подпись свидетеля)

Пациент не согласился с планом лечения (отказался от предложенного вида протеза), в чем

расписался собственноручно _____ (подпись пациента)

или

расписался его законный представитель _____ (подпись законного представителя)

или

что удостоверяют присутствовавшие при беседе _____ (подпись врача)

_____ (подпись свидетеля)

Пациент изъявил желание:

- дополнительно к предложенному лечению пройти обследование _____,
- получить дополнительную медицинскую услугу _____,
- вместо предложенного материала пломбы получить _____.

Пациент получил информацию об указанном методе обследования/лечения.

Поскольку данный метод обследования/лечения также показан пациенту, он внесен в план лечения.

« ___ » _____ 20 ___ г. _____ (подпись пациента)
_____ (подпись врача)

Поскольку данный метод обследования/лечения не показан пациенту, он не внесен в план лечения.

« ___ » _____ 20 ___ г. _____ (подпись пациента)
_____ (подпись врача)

Примечание*. В соответствии с «Основами законодательства Российской Федерации об охране здоровья граждан», статья 32, информированное добровольное согласие гражданина (пациента) является необходимым (обязательным) предварительным условием медицинского вмешательства. Согласие может быть получено как в устной, так и в письменной форме. Отсутствие документированного (письменного) согласия не позволит врачу доказать в полной мере обоснованность своих действий. Вышеуказанная письменная форма добровольного информированного согласия пациента является рекомендательной, но не обязательной.

К Клиническим рекомендациям (протоколам лечения) «Болезни периапикальных тканей»

ДОПОЛНИТЕЛЬНАЯ ИНФОРМАЦИЯ ДЛЯ ПАЦИЕНТА

1. Запломбированные зубы необходимо чистить зубной щеткой с пастой так же, как естественные зубы – два раза в день. После еды следует полоскать рот для удаления остатков пищи.
2. Для чистки межзубных промежутков можно использовать зубные нити (флоссы) после обучения их применению и по рекомендации врача-стоматолога.
3. При возникновении кровоточивости при чистке зубов нельзя прекращать гигиенические процедуры. Если кровоточивость не проходит в течение 3–4 дней, необходимо обратиться к стоматологу – терапевту.
4. Если после пломбирования и окончания действия анестезии пломба мешает смыканию зубов, то необходимо в ближайшее время обратиться к лечащему врачу-стоматологу.
5. При пломбах из композитных материалов не следует принимать пищу, содержащую естественные и искусственные красители (например, чернику, чай, кофе и т.п.), в течение первых 2 суток после пломбирования зуба.
6. Возможно временное появление боли (повышенной чувствительности) в запломбированном зубе во время приема и пережевывании пищи. Если указанные симптомы не проходят в течение 1–2 нед, необходимо обратиться к лечащему стоматологу.
7. При возникновении в зубе резкой боли, необходимо как можно быстрее обратиться к лечащему стоматологу.
8. Во избежание сколов пломбы и прилегающих к пломбе твердых тканей зуба не рекомендуется принимать и пережевывать очень жесткую пищу (например, орехи, сухари), откусывать от больших кусков (например, от цельного яблока).
9. Раз в полгода следует посещать стоматолога для проведения профилактических осмотров и необходимых манипуляций (при пломбах из композитных материалов – для полировки пломбы, что увеличит срок ее службы).

К Клиническим рекомендациям (протоколам лечения) «Болезни периапикальных тканей»

ОБЩИЕ РЕКОМЕНДАЦИИ ПО ПОДБОРУ СРЕДСТВ ГИГИЕНЫ В ЗАВИСИМОСТИ ОТ СТОМАТОЛОГИЧЕСКОГО СТАТУСА ПАЦИЕНТА

Контингент пациентов	Рекомендуемые средства гигиены
<p>Население районов с содержанием фторида в питьевой воде менее 1 мг/л.</p> <p>Наличие у пациента очагов деминерализации эмали, гипоплазии</p>	<p>Зубная щетка мягкая или средней жесткости, противокариозные зубные пасты – фторид- и кальцийсодержащие (соответственно возрасту), флоссы, фторидсодержащие ополаскиватели</p>
<p>Население районов с содержанием фторида в питьевой воде более 1 мг/л.</p> <p>Наличие у пациента проявлений флюороза</p>	<p>Зубная щетка мягкая или средней жесткости; зубные пасты, не содержащие фторид, кальцийсодержащие; флоссы не пропитанные фторидами; ополаскиватели, не содержащие фторид</p>
<p>Пациенты с воспалительными заболеваниями пародонта (в период обострения)</p>	<p>Зубная щетка с мягкой щетиной, противовоспалительные зубные пасты (с лекарственными травами, антисептиками*, солевыми добавками), флоссы, ополаскиватели с противовоспалительными компонентами</p> <p><i>*Примечание. Рекомендуемый курс использования зубных паст и ополаскивателей с антисептиками – 7–10 дней.</i></p>
<p>Наличие зубочелюстных аномалий (скученность, дистопия зубов)</p>	<p>Зубная щетка средней жесткости и лечебно-профилактическая зубная паста (соответственно возрасту), флоссы, зубные ершики, ополаскиватели</p>
<p>Наличие в полости рта брекет-систем</p>	<p>Зубная щетка ортодонтическая средней жесткости, противокариозные и противовоспалительные зубные пасты (чередование), зубные ершики, монопучковые щетки,</p>

	суперфлоссы, ополаскиватели с противокариозными и противовоспалительными компонентами, ирригаторы
Наличие стоматологических имплантатов	Зубная щетка с различной высотой пучков щетины*, противокариозные и противовоспалительные зубные пасты (чередование), зубные ершики, монопучковые щетки, суперфлоссы, не содержащие спирта ополаскиватели с противокариозными и противовоспалительными компонентами, ирригаторы. Не следует использовать зубочистки и жевательные резинки. <i>*Примечание.</i> Зубные щетки с ровной подстрижкой щетины использовать не рекомендуется вследствие их более низкой очищающей эффективности.
Уход за съемными ортопедическими и ортодонтическими конструкциями	Зубная щетка для съемных протезов (двусторонняя, с жесткой щетиной), таблетки для очищения съемных протезов
Пациенты с повышенной чувствительностью зубов	Зубная щетка с мягкой щетиной, зубные пасты для снижения чувствительности зубов, содержащие хлорид стронция, нитрат калия, хлорид калия, гидроксиапатит, флоссы, ополаскиватели для чувствительных зубов
Пациенты с ксеростомией	Зубная щетка с очень мягкой щетиной, зубная паста с ферментными системами и низким пенообразованием, ополаскиватель без спирта, увлажняющий гель, флоссы

К Клиническим рекомендациям (протоколам лечения) «Болезни периапикальных тканей»

Перечень стоматологических материалов к разделу
«Формулярные статьи и описания материалов»
(к ПВБ «Болезни периапикальных тканей»)

Групповое наименование

Обязательный ассортимент

1. Набор инструментов стоматологических (лоток, зеркало, шпатель, пинцет стоматологический, зонд стоматологический, экскаваторы, гладилки, штопферы).
2. Стекла стоматологические для замешивания.
3. Набор инструментов для работы с амальгамами.
4. Набор инструментов для работы с композитами.
5. Артикуляционная бумага.
6. Турбинный наконечник.
7. Прямой наконечник.
8. Угловой наконечник.
9. Стальные боры для углового наконечника.
10. Алмазные боры для турбинного наконечника для препарирования твердых тканей зубов.
11. Алмазные боры для углового наконечника для препарирования твердых тканей зубов.
12. Твердосплавные боры для турбинного наконечника.
13. Твердосплавные боры для углового наконечника.
14. Дискдержатели для углового наконечника для полировочных дисков.
15. Резиновые полировочные головки.
16. Полировочные щеточки.
17. Полировочные диски.
18. Штрипсы металлические разной степени зернистости.
19. Штрипсы пластиковые.
20. Ретракционные нити.
21. Карборундовые головки для прямого наконечника.
22. Алмазные головки для прямого наконечника.

23. Алмазные диски.
24. Перчатки одноразовые.
25. Маски одноразовые.
26. Слюноотсосы одноразовые.
27. Стаканы одноразовые.
28. Очки для работы с гелио лампой.
29. Одноразовые шприцы.
30. Карпульный шприц.
31. Иглы к карпульному шприцу.
32. Цветовая шкала.
33. Материалы для повязок и временных пломб.
34. Силикатные цементы.
35. Фосфатные цементы.
36. Стеклоиономерные цементы.
37. Композитные материалы химического отверждения.
38. Композитные материалы светового отверждения.
39. Жидкотекучие композиты химического отверждения.
40. Жидкотекучие композиты светового отверждения.
41. Адгезивные системы для светоотверждаемых композитов.
42. Адгезивные системы для композитов химического отверждения.
43. Антисептики для медикаментозной обработки полости рта и кариозной полости.
44. Абразивные пасты, не содержащие фтор, для очищения поверхности зуба.
45. Пасты для полирования пломб и зубов.
46. Лампы для фотополимеризации композита.
47. Аппарат для электроодонтодиагностики.
48. Межзубные клинья деревянные.
49. Межзубные клинья прозрачные.
50. Матрицы металлические.
51. Матрицы стальные контурированные.
52. Матрицы прозрачные.
53. Матрицедержатель.
54. Матричная фиксирующая система.
55. Пистолет-апликатор для капсульных композитных материалов.
56. Апликаторы.

57. Средства для обучения пациента гигиене полости рта (зубные щетки, пасты, нити, держатели для зубных нитей).
58. Анкерные штифты.
59. Развертки к анкерным штифтам.
60. Гуттаперчевые штифты разных размеров.
61. Препараты для дезинфекции корневых каналов.
62. Материалы для пломбировки корневых каналов.
63. Микромотор.
64. Анестетики для карпульного шприца.
65. Бумажные штифты для работы в корневых каналах.
66. Материалы для химического расширения корневых каналов.
67. Эндодонтическая линейка для определения длины корневых каналов.
68. Стопперы.
69. Корневые иглы.
70. К-примеры.
71. К-файлы.
72. Н-файлы.
73. Корневые рашпили.
74. Канало-расширители (сверла).
75. Пульпэкстракторы.
76. Материалы (препараты) для обезжиривания и высушивания корневых каналов.
77. Карборундовые диски.
78. Дискoderжатели для прямого наконечника.
79. Стандартные слепочные (оттискные) ложки.
80. Альгинатная слепочная (оттискная) масса.
81. Двухслойная силиконовая слепочная (оттискная) масса.
82. Базисный воск.
83. Моделировочный воск (лавакс).
84. Кламмерная проволока.
85. Полиры для прямого наконечника.
86. Гипс простой.
87. Шпатель для замешивания альгинатных слепочных (оттискных) материалов и гипса.
88. Чашка резиновая.

89. Цинкфосфатные цементы для постоянной фиксации несъемных конструкций.
90. Горелка газовая.
91. Цементы для временной фиксации несъемных протезов.
92. Щипцы крампонные.
93. Ножницы коронковые.
94. Щипцы коронковые.
95. Наковальня.
96. Молоточек стоматологический.
97. Коронкосбиватель.
98. Шприцы эндодонтические с иглами.
99. 2% раствор метиленового синего.
100. Градационная 10-балльная шкала различных оттенков синего цвета.
101. Лейкопластырь для обклеивания краев стандартной слепочной (оттисковой) ложки
102. Пародонтальный зонд.

Дополнительный ассортимент

1. Высокоскоростной наконечник (угловой) для турбинных боров.
2. Стерилизатор гласперленовый.
3. Аппарат ультразвуковой для очистки боров.
4. Стандартные ватные валики.
5. Бокс для стандартных ватных валиков.
6. Фартуки для пациента.
7. Бумажные блоки для замешивания.
8. Ватные шарики для высушивания кариозных полостей.
9. Квикдам (коффердам).
10. Материалы для лечебных и изолирующих прокладок.
11. Термофилы.
12. Апекслокатор.
13. Аппарат для ультразвуковой обработки корневых каналов.
14. Эндодонтический наконечник.
15. Эмалевый нож.

16. Триммеры десневого края.
17. Таблетки для окрашивания зубов при гигиенических мероприятиях (включить в основной перечень).
18. Аппарат для диагностики кариеса.
19. Инструменты для создания контактных пунктов на молярах и премолярах.
20. Боры для фиссуротомии.
21. Типсы для изоляции протоков околоушных слюнных желез.
22. Защитные очки.
23. Защитный экран.
24. Супергипс.
25. Индивидуально настраиваемый артикулятор с лицевой дугой.
26. Стеклоиономерный цемент для фиксации несъемных конструкций.
27. Материал для изготовления временных капп в клинике.
28. Композиционный поверхностный герметик, постбондинг.
29. Профайлы.
30. Протейперы.
31. Самоотвердеющая пластмасса холодной полимеризации.
32. Самоотвердеющая пластмасса холодной полимеризации (беззольная) для моделировки культевых вкладок.
33. Стандартные пластмассовые штифты для самоотвердеющей пластмассы холодной полимеризации.
34. Клей для силиконовых слепочных (оттискных) масс.
35. Амальгамы в капсулах.
36. Двухкамерные капсулы для замешивания амальгамы.
37. Капсулосмеситель.

Оборудование для проведения физиотерапевтических процедур

1. Гальванизации: «Поток»-1, «ГЭ-5-03».
2. Электроодонтодиагностики: «ЭОМ-3», «Пульптест-Про».
3. Дидинамотерапии: «Тонус -2», «Модель –717», «ДТ 50-3 Биопульсатор».
4. Амплипульстерапии: «Амплипульс - 3», «Амплипульс - 4», «Амплипульс - 5», «Амплипульс - 6», «Амплипульс - 6МК4».
5. Флюктуоризации: ФС – 100.4, ФТ-5-03.
6. Электрообезболивание зубов: «ЭЛОЗ-1», «ИНААН –1».

7. Дарсонвализации: ИСКРА-2, ИСКРА-3, ИМПУЛЬС-1, КОРОНА-М.
8. Диатермокоагуляции: ДКС2М, ДКС3М, ДКМ.
9. Ультравысокочастотной терапии: УВЧ-30-2, «МИНИТЕРМ» (УВЧ-5-1), УВЧ-50 «Устье», УВЧ-80-01 «Ундатерм».
10. Электрод: ЭВТ-1.
11. СВЧ-терапия: «ЛУЧ - 3», «РОМАШКА-2», «ТЕРМА».
12. Магнитотерапия: «Полюс-101», «Полюс-2Д».
13. Звуковой и ультразвуковой терапии: «Витафон», «Ультрадент», «УЗТ-3.04С», «УЗТ-102».
14. Источники инфракрасных лучей: лампа «Соллюкс», ЛИК-5.
15. Облучатель ртутно-кварцевый ОКН-11М, ОН-82, УГН-1, «Солнышко», Облучатель коротковолновой ультрафиолетовой ОКУФ-5М, БОП-4.
16. Лазеротерапии: «Нарма», «Каскад», «Мустанг», «Мулат», «Муравей», «Милта» и др.
17. Биодозиметр для ультрафиолетового облучения.
18. Очки для защиты от ультрафиолетовых лучей и от лазерного воздействия.
19. Парафинонагреватель.
20. Аппарат для гидромассажа – АГМС.
21. Часы настольные – процедурные.
22. Комплект гидрофильных прокладок для гальванизации.
23. Свинец листовой.
24. Провод одно- и многожильный.
25. Спиртовки.

Инструменты и материалы для проведения хирургических вмешательств

1. Элеватор.
2. Щипцы.
3. Скальпель.
4. Долото.
5. Распатор.
6. Иглы.
7. Шовный материал.
8. Кюретажные ложки.
9. Зуботехническая фреза.
10. Хирургические ножницы.

11. Хирургические пинцеты.
12. Зажимы инструментальные.
13. Хирургические крючки.
14. Ретракторы.

Приложение №10

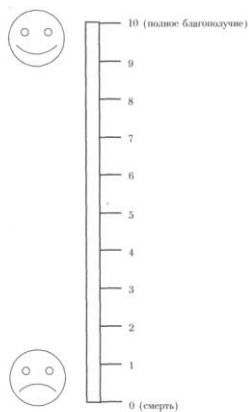
К Клиническим рекомендациям (протоколам лечения) «Болезни периапикальных тканей»

Анкета пациента

ФИО _____ Дата заполнения _____

Как Вы оцениваете Ваше общее самочувствие на сегодняшний день?

Отметьте, пожалуйста, на шкале значение, соответствующее состоянию Вашего здоровья.



Приложение №11

К Клиническим рекомендациям (протоколам лечения) «Болезни периапикальных тканей»

КАРТА ПАЦИЕНТА

История болезни № _____

Наименование учреждения _____

Дата: начало наблюдения _____ окончание наблюдения _____

Ф.И.О. _____ возраст _____

Диагноз основной _____

Сопутствующие заболевания: _____

Модель пациента: _____

Объем оказанной нелекарственной медицинской помощи: _____

Код	Наименование ПМУ	Отметка о выполнении (кратность)
В процессе диагностики		
A01.07.001	Сбор анамнеза и жалоб при патологии рта	
A01.07.002	Визуальное исследование при патологии рта	
A01.07.003	Пальпация органов полости рта	
A01.07.005	Внешний осмотр челюстно-лицевой области	
A01.07.006	Пальпация челюстно-лицевой области	
A02.07.001	Осмотр рта с помощью дополнительных инструментов	
A02.07.002	Исследование зубов с использованием стоматологического зонда	
A02.07.005	Термодиагностика зуба	
A02.07.006	Определение прикуса	
A02.07.007	Перкуссия зубов	
A03.07.003	Диагностика состояния зубочелюстной системы с помощью методов и средств лучевой визуализации	
A05.07.001	Электроодонтометрия	
A06.07.003	Прицельная внутриротовая контактная рентгенография	
A06.07.004	Ортопантомография	
A06.07.010	Радиовизиография челюстно-лицевой области	
A06.31.006	Описание и интерпретация рентгенологических изображений	
A12.07.003	Определение индексов гигиены полости рта	
A12.07.004	Определение пародонтальных индексов	
В процессе лечения		
A16.07.055	Профессиональная гигиена полости рта и зубов	
A13.31.007	Обучение гигиене полости рта	
A14.07.004	Контролируемая чистка зубов	
A06.07.003	Прицельная внутриротовая контактная рентгенография	

A06.07.010	Радиовизиография челюстно-лицевой области	
A06.31.006	Описание и интерпретация рентгенологических изображений	
A16.07.034	Инструментальная и медикаментозная обработка корневого канала	
A11.07.012	Инъекционное введение лекарственных средств в челюстно-лицевую область	
A16.07.008	Пломбирование корневого канала зуба	
A16.07.007	Резекция верхушки корня	
A16.07.063	Гемисекция	
A16.07.064	Коронарно-радикулярная сепарация	
A16.07.018	Цистотомия или цистэктомия	
A16.07.002	Восстановление зуба пломбой	
A16.07.035	Восстановление зуба пломбировочными материалами с использованием анкерных штифтов	
A16.07.036	Восстановление зуба коронкой с использованием культевой вкладки на анкерном штифте	
A16.07.037	Восстановление зуба коронкой с использованием цельнолитой культевой вкладки	
A16.07.056	Восстановление зубов штифтовыми зубами	
A16.07.003	Восстановление зуба вкладкой, виниром, полукоронкой	
A16.07.004	Восстановление зуба коронкой	
A17.07.002	Физиотерапевтическое воздействие на челюстно-лицевую область	
A17.07.003	Диатермокоагуляция при патологии полости рта и зубов	
A17.07.004	Ионофорез при патологии полости рта и зубов	
A17.07.005	Воздействие магнитными полями при патологии полости рта и зубов	
A17.07.006	Депофорез корневого канала зуба	
A17.07.007	Дарсонвализация при патологии полости рта и зубов	
A17.07.008	Флюктуоризация при патологии полости рта и зубов	
A17.07.009	Воздействие электрическими полями (КВЧ) при патологии полости рта и зубов	
A22.07.003	Лазерная физиотерапия челюстно-лицевой области	
A22.07.004	Ультразвуковое расширение корневого канала	
A22.07.005	Ультрафиолетовое облучение ротоглотки	
A22.07.006	Воздействие ультразвуком на область десен	
A22.07.007	Ультрафонофорез лекарственных препаратов на область десен	
A22.07.008	Воздействие лазерным низкоинтенсивным излучением на область десен	
A25.07.001	Назначение лекарственной терапии при заболеваниях полости рта и зубов	

Лекарственная помощь (указать применяемый препарат):

Осложнения лекарственной терапии (указать проявления):

Наименование препарата, их вызвавшего:

Исход (по классификатору исходов): _____

Информация о пациенте передана в учреждение, мониторирующее Протокол:

(название учреждения)

(дата)

Подпись лица, ответственного за монитирование протокола в медицинском учреждении:

ЗАКЛЮЧЕНИЕ ПРИ МОНИТОРИРОВАНИИ	Полнота выполнения обязательного перечня немедикаментозной помощи	да нет	ПРИМЕЧАНИЕ
	Выполнение сроков выполнения медицинских услуг	да нет	
	Полнота выполнения обязательного перечня лекарственного ассортимента	да нет	
	Соответствие лечения требованиям протокола по срокам/продолжительности	да нет	
	Комментарии: _____ _____ _____ _____ _____ _____		
	_____ (дата)	_____ (подпись)	

Список литературы

- Альшиц А.М.* Пломбирование кариозных полостей вкладками. – М., 1969.
- Базин А. К.* Эпидемиология и комплексная профилактика кариеса зубов у детей аграрных и промышленных районов Новосибирской области : Автореф. дис.... канд. мед. наук. – Новосибирск, 2003. – 17 с.
- Баянов Б., Христов Т.* Микропротезирование. – София, 1962.
- Базикян. Э.А.* Стоматологический инструментарий: Цветной атлас. – М.: ГРОТАР–Медиа, 2007. – 168 с.
- Биденко Н.В.* Стеклоиономерные цементы в стоматологии. – Киев: Книга плюс, 1999. – 120 с.
- Большаков Г.В.* Подготовка зубов к пломбированию и протезированию. - М.: Медицина, 1983. – 112 с.
- Борисенко А.В. , Неспрядько В.П.* Композиционные пломбировочные и облицовочные материалы в стоматологии.- Киев: Книга плюс, 2002. –200 с.
- Боровский Е.В.* Кариес зубов: препарирование и пломбирование. – М.: АО «Стоматология», 2001. – 144 с.
- Боровский Е.В., Леус П.А.* Кариес зубов. –М.: Медицина, 1979. –256 с.
- Вайнштейн Б.Р., Городецкий Ш.И.* Пломбирование зубов литыми вкладками. – М., 1961.
- Владимирова И.Ю.* Повышение эффективности лечения кариеса зубов у больных с сахарным диабетом с применением сверхэластичных материалов: Автореф. дис.... канд. мед. наук. – Новосибирск, 2003. –21 с.
- Грохольский А.П., Центило Т.Д., Заноздра Л.Н., Гирина Е.В.* Реставрация разрушенных коронок зубов современными пломбировочными материалами. -Киев: УМК КМАПО, 2001. – 120 с.
- Грошиков М.И.* Профилактика и лечение кариеса зубов. – М.: Медицина, 1980. – 192 с.
- Дзюба О.Н.* Клинико-экспериментальное обоснование причин развития и профилактики гиперестезии при использовании композитных материалов: Автореф. дис.... канд. мед. наук. – Екатеринбург, 2003. –21 с.
- Золотова Л.Ю.* Оценка степени минерализации дентина и факторов, влияющих на этот процесс в динамике лечения кариеса у лиц с различным уровнем резистентности зубов: Автореф. дис. канд. мед. наук. – Омск, 2003. – 22 с.
- Иоффе Е.* Здоровый дентин и бондинг. Краткое руководство по восстановлению зубов // Новое в стоматологии. Специальный выпуск. –1997. – № 3. –С. 139.

- Иоффе Е.* Срок службы адгезивов // Новое в стоматологии. –1998. –№ 1. – С.22.
- Копейкин В.Н., Миргазизов М.З., Малый А.Ю.* Ошибки в ортопедической стоматологии: Профессиональные и медико-правовые аспекты. – М., 2002. – 240 с.
- Кузьмина Э.М.* Профилактика стоматологических заболеваний: Учебное пособие. – «Поли Медиа Пресс», 2001. – 216 с.
- Ландинова Е.В.* Повышение эффективности лечения кариеса дентина у пациентов с декомпенсированной формой заболевания: Автореф. дис... канд. мед. наук. – Омск, 2004. – 17 с.
- Леманн К.М., Хельвиг Э.* Основы терапевтической и ортопедической стоматологии: Пер. с нем. – Львов: ГалДент. – 1999. – 298 с.
- Леонтьев В.К., Шевыроногов В.З., Чекмезова И.В.* Влияние реминерализирующей терапии на процессы минерализации и проницаемости эмали зуба // Стоматология, 1983. – № 5. – С.7–10.
- Лукиных Л.М.* Лечение и профилактика кариеса зубов. – Н. Новгород: НГМА. – 1999. – 168 с.
- Макеева И.М.* Восстановление зубов светоотверждаемыми композитными материалами. – М.: ОАО «Стоматология», 1997. – 72 с.
- Максимовский Ю. М., Фурлянд Д.Г.* Принципы формирования полости для реставрации зуба и методы препарирования. Обзор литературы // Новое в стоматологии. – 2001. –№ 2. – С. 3–11.
- Малый А.Ю.* Медико-правовое обоснование врачебных стандартов оказания медицинской помощи в клинике ортопедической стоматологии: Дис... д-ра мед. наук. – М., 2001. – 272 с.
- Марусов И.В., Мишнев Л.М., Соловьева А.М.* Справочник врача-стоматолога по лекарственным препаратам. – 2002.
- Миликевич В.Ю.* Профилактика осложнений при дефектах коронок жевательных зубов и зубных рядов: Автореф. дис... д-ра мед. наук. – М., 1984. – 31 с.
- МКБ-С: Международная классификация стоматологических болезней на основе МКБ-10: Перевод с англ. / ВОЗ: Науч. ред. А.Г. Колесник. – 3-е изд. – М.: Медицина, 1997. – VIII, 248 с.
- Николишин А.К.* Современные композиционные пломбировочные материалы. - Полтава, 1996. –56 с.
- Номенклатура работ и услуг в здравоохранении. Утверждена Минздравсоцразвития 12 июля 2004 г. – М.: изд-во «Ньюдиамед», 2004. – 211 с.
- Овруцкий Г.Д., Леонтьев В.К.* Кариес зубов. – М.: Медицина, 1986. – 144 с.

- Пахомов Г.Н.* Первичная профилактика в стоматологии. – М.: Медицина, 1982. – 240 с.
- Протокол ведения больных «Кариес зубов». Утвержден 17 октября 2006 г.// Проблемы стандартизации в здравоохранении. – 2007. – № 6. – С. 33–80.
- Протокол ведения больных «Полное отсутствие зубов (полная вторичная адентия)». Утверждено Министерством здравоохранения и социального развития Российской Федерации 16 сентября 2004 г.// Проблемы стандартизации в здравоохранении. – 2004. – № 11. – С. 44–58.
- Протокол ведения больных «Частичное отсутствие зубов (частичная вторичная адентия)». Утвержден Министерством здравоохранения и социального развития Российской Федерации 16 сентября 2004 г.// Проблемы стандартизации в здравоохранении. – 2004. – № 12. – С. 116–177.
- Радлинский С.* Реставрационные конструкции передних и боковых зубов // ДентАрт. – 1996. – №4. – С.22-29.
- Радлинский С.* Реставрация передних зубов // ДентАрт. –1998. –№3. –С.29–40.
- Рубин Л.Р.* Электроодонтодиагностика. – М.: Медицина, 1976. – 136 с.
- Руководство по ортопедической стоматологии / Под ред. В.Н. Копейкина. – М., Медицина. –1993. – 496 с.
- Рыбаков А.И.* Ошибки и осложнения в терапевтической стоматологии. – М.: Медицина, 1966. – 152 с.
- Сальников А. Н.* Профилактика осложнений после протезирования концевых дефектов зубных рядов: Дис... канд. мед. наук. – М., 1991. – 164 с.
- Справочник по стоматологии / Под ред. В.М. Безрукова. – М.: Медицина, 1998. – 656 с.
- Стоматология: Руководство к практическим занятиям. /Под ред. проф. Е.В.Боровского. – М.: Медицина,1987. –528с.
- Стоматологическая заболеваемость населения России / Под ред. Э.М. Кузьминой. – М., 1999. – 228 с.
- Терапевтическая стоматология: Учебник/Под ред. Ю.М. Максимовского.– М.: Медицина, 2002. – 640 с.
- Терапевтическая стоматология: Учебник для студентов медицинских вузов/ Под ред. Е.В. Боровского. – М.: Медицинское информационное агентство, 2004. – 840 с.
- Ефанов О.И., Дзанагова Т.Ф.* Физиотерапия стоматологических заболеваний. – М., 1980.
- Физиотерапия периодонтита. /Под ред. О.И. Ефанова. – М., 1982.
- Практическое руководство «Техника и методика физиотерапевтических процедур»./ Под ред. В.М. Боголюбова. – М., 2002.

Справочник по физиотерапии. /Под ред. В.Г. Ясногородского. – М., 1992.

Devis E.L., Jount R.B. Dentine adhesion iv smear layer-mediated dentin bonding agent//Dent. Res. – 1996–V. 65 – P. 149–156.

Duke E.S. Adhesion and its application with restorative materials.// Dent Clin. North Am.- 1993 – V.37. – P.329– 337.

Eick J.D., Robinson S.I. The dentinal surface its influence on dentinal adhesion. Part III. // Quintessence Int. – 1993. – V. 24. – P. 572– 579.

Fusayma T. Optimum cavity wall treatment for adhesive restorations // Ester. Dent/-1990. – V.2. – P.95-99.

Hugo B., Stassinakis A., Hotz P., Klaiber B. Разработка нового метода препарирования для лечения первичных апросимальных поражений // Новое в стоматологии. – 2001. – №2. – С. 20– 26.

Hunt P. R. Micro-conservative restorations for approximal carious lesions // J. Am. Dent. Assoc. – 1990. – V. 120. – P.37.

Jenkins J. M. The physiology and biochemistry of the mouth. 4th ed. – Oxford, 1978. – 600 p.

Joffe E. Особенности восстановления дефектов IV и III класса// Новое в стоматологии. – 1995. – № 6. – С.24– 26.

Naricawa K., Naricawa K. Метод «сэндвича» // Стоматологический сборник. – 1994. – № 10– 11. – С. 17– 22.

Smith D.C. Стоматологические цементы // Квинтэссенция. – 1995. – № 5/6. – С.25– 44.